Efectul tratamentului cu fenbendazol într-un episod de Dictiocauloză ovină în judeţul Timiş

Effect of fenbendazole treatment in an ovine Dictiocaulosis episode in Timis County

Stancu Adrian
Facultatea de Medicină Veterinară Timişoara
astancu2002@yahoo.com

Cuvinte cheie*:* oaie, pulmon, parazit, bronhopneumonie;

Key words: sheep, lung, parasite, bronchopneumonia

Rezumat

Dictiocauloza oilor este cunoscută sub denumireade „bronhopneumonie verminoasă, o geohelmintoză sezonieră, cosmopolită, produsă de specia Dictyocaulus filaria, care parazitează în trahee și bifurcația marilor bronhii la oi și capre. Clinic se caracterizează prin sindrom respirator grav, obstrucție bronșică, bronșită, slăbire, diminuarea producțiilor și morbiditate ridicată, iar morfopatologic, prin leziuni de traheobronșită, focare de bronhopneumonie cronică.

Abstract

Dicticocytosis of sheep is known as verminous bronchopneumonia,cosmopolitan geohelminthosis produced by Dictyocaulus filaria, which parasites in the trachea and the bifurcation of the large bronchi in sheep and goats. Clinically, it is characterized by severe respiratory syndrome, bronchial obstruction, bronchitis, slimming, decreased production and morbidity, and morphopathologically, by traheobronchitis lesions, chronic bronchopneumonia.

Introducere

Dictiocauloza se manifestă clinic atunci când viermii au ajuns în stadiul de adult în aparatul respirator.

Tineretul speciilor amintite este cel mai afectat şi prezintă jetaj abundent (le curge nasul), tuse, respiraţie accelerată, mai ales dimineaţa, la schimbări bruşte de temperatură sau în urma eforturilor.

Animalele afectate nu au poftă de mâncare, slăbesc foarte mult, iar la viţei pot să apară asfixii şi chiar moartea în timpul accesului de tuse. Uneori, la 2-3 zile de la contaminare, apare şi o fază clinică digestivă, manifestată prin diaree urât mirositoare şi sete accentuată.

Diagnosticul se suspicionează pe baza semnelor clinice, coroborate cu aspectele epizootologice: izbucnirea îmbolnăvirilor cu caracter enzootic în sezoanele de vară, în anii ploioşi cu manifestări grave mai ales la tineret, întreţinut pe păşuni umede sau în adăposturi neigienice, cu umezeală.

Diagnosticul diferenţial trebuie să se facă faţă de alte afecţiuni pulmonare sau digestive cu alte cauze. Diagnosticul animalelor în viaţă se confirmă prin examen parazitologic, iar în cazul celor decedate prin examen necropsic.

Scop

Cercetările efectuate au avut ca scop stabilirea diagnosticului de Dictiocauloză pe baza leziunilor macroscopice şi examenului histopatologic.

1. Materiale şi metode

Cercetările au fost efectuate în perioada mai 2016 – iunie 2016 prin necropsierea a 4 cadavre ovine, cu vârste cuprinse între 3-4 luni, rasa Merinos provenite din gospodăria

populaţiei, 35 ovine cu semne clinice respiratorii de boala,dintr-un efectiv de 180 capete. Necropsia s-a efectuat prin tehnica specifică mamiferelor.

Suspiciunea de Dictiocauloză a apărut când la necropsie în urma secţionării bronhiilor mari şi în bronhiole s-au constată cantităţi crescute de mucus albicios, spumos, în care au fost prezenţi paraziţii adulţi, sub formă de ghemuri. In bronhiile mijlocii paraziţii au fost foarte numeroşi, unde unde au format ghemuri ce au obstruat lumenul conductelor acestora. Au fost prelevate probe din pulmon în vederea efectuârii examenului histopatoloic.

Probele au fost fixate în alcool timp de 24 de ore. Probele fixate au fost trecute în bateria de deshidratare, formate din alcool în concentraţii crescânde, de la 70° până la alcool absolut. în fiecare baie, din cele cinci, probele au fost ţinute două ore, după care s-a îndepărtat alcoolul prin introducere în benzen pentru clarificarea secţiunii, apoi s-a făcut includerea în baia de parafină la termostat la 56 °C.

Prin parafinare s-au obţinut blocuri ce conţineau probe (fragmente) de organe cu leziuni, care au fost secţionate la microtom, la şase micrometri.

Secţiunile obţinute au fost fixate pe lame bine degresate cu ajutorul albuminei Meyer. Secţiunile lipite pe lame au fost colorate prin metoda HEA.

Colorarea secţiunilor histopatologice s-a realizat în următoarele etape: dizolvarea parafinei cu benzen; rehidratarea folosind alcooluri cu concentraţii descrescânde şi apă; trecerea lamelor prin băile cu coloranţi (hematoxilină, eozina, albastru de metil); îndepărtarea apei folosind alcooluri de concentraţii crescânde (alcool amilic 70-90°); asamblarea secţiunilor colorate între lamă şi lamelă.

Tratament. La animalele cu semne clinice respiratorii s-a administrat Fenbendazol 10%, care este este un endoparaziticid din grupa benzimidazolicelor cu spectru larg de acțiune. Administrat pe cale orală se absoarbe rapid și difuzează în toate organele și țesuturile producând liza viermilor, indiferent de specia și categoria animalelor tratate, precum și de localizarea paraziților, fie la nivelul aparatului respirator sau a tubului digestive.

Spectrul fenbendazolului poate fi considerat larg și cuprinde: trematodele, cestodele, nematodele, în toate formele de evoluție (ouă, larve, adulți).

2. Rezultate şi discuţii

In plămâni s-au observat focare de pneumonie lobare localizate în zona postero-dorsală a lobilor diafragmatici, precum; şi leziuni atelectazice, situate sub nivelul normal al suprafeţei organului, lipsite de elasticitate, albăstrui localizate pe marginea plămânilor (Fig. 1).

Figura 1. Bronhopneumonie verminoasă – Dictiocauloză ovină

La secţionarea bronhiilor mari şi în bronhiole s-au constatat cantităţi crescute de mucus albicios, spumos, amestecat uneori cu puroi sau strii de sânge în care sunt prezenţi paraziţii adulţi, izolaţi sau sub formă de ghemuri. In bronhiile mijlocii paraziţii au fost numeroşi, sub formă de ghemuri care au obstrucţionat lumenul bronhiilor (Fig. 2).

La examenul histopatologic s-au observat bronşite şi bronşiolitc catarale (catar şi paraziţi în lumen); descuamarea epiteliului bronhie; zone de atelectazie predominant peribronhice; focare de pneumonie interstiţială în careau fost prezenţi paraziţii în diferite stadii evolutive: ouă, larve, adulţi; hiperplazie fibromusculară a alveolelor; epitelizarea alveolară (pneumocitcle din plate devin cuboidale); hiperplazii limfoide peri-bronhice si perivasculare; emfizem

pulmonar alveolar vicariant; îngroşarea septelor alveolare, fie traumatizarca acestora produsă de larvele în migraţie; calcificare distrofică.(Fig. 3 și 4).

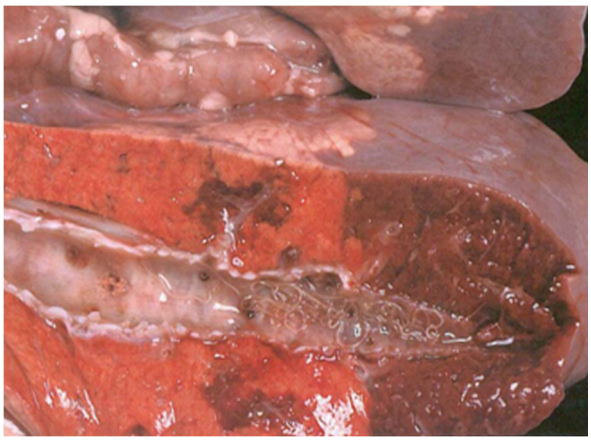

Figura 2. Bronhopneumonie verminoasă – aspect pe secţiune– Dictiocauloză ovină

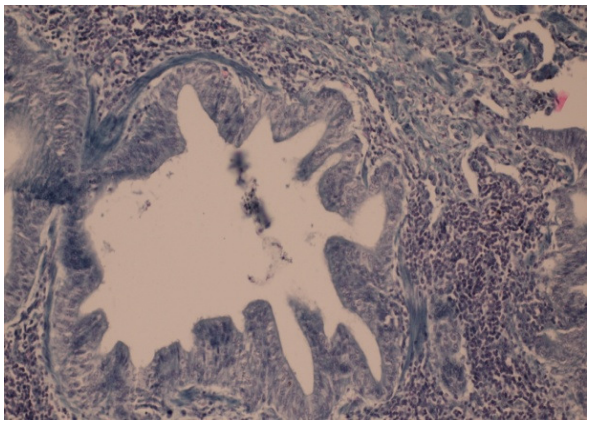

Figura 3. Bronhopneumonie verminoasă – aspect pe secţiune–aspect microscopic. hiperplazii limfohistiocitare peribronhice Dictiocauloză ovină

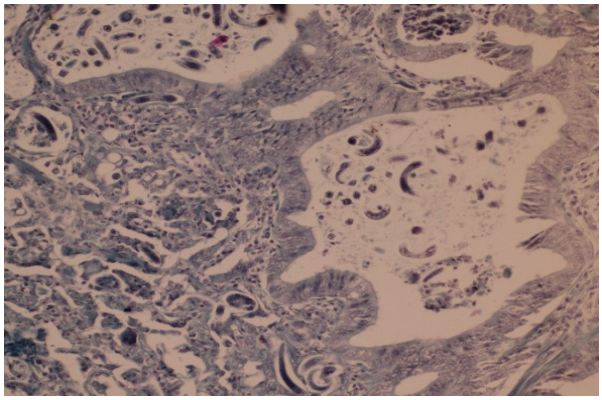

Figura 4. Bronhopneumonie verminoasă – aspect microscopic, prezenţa de larve în bronhii, prezenţa de larve în alveole. Dictiocauloză ovină

La animalele bolnave semnele clinice au dispărut dupa 3-4 zile de la administrarea tratamentului cu fenbendazol.

3. Concluzii

Dictiocauloza a fost diagnosticată la toate ovinele luate în studiu.

- Macroscopic, în urma secţionării bronhiilor mari şi în bronhiole s-au constată cantităţi crescute de mucus albicios, spumos, în care au fost prezenţi paraziţii adulţi, sub formă de ghemuri. In bronhiile mijlocii paraziţii au fost foarte numeroşi, unde au format ghemuri care au obstruat lumenul conductelor acestora.
- Microscopic s-au observat bronşite şi bronşiolite catarale (catar şi paraziţi în lumen).
- În urma administrării fenbendazolului semnele clinice de boală au dispărut după câteva zile ceea ce dovedeşte eficacitatea medicamentului.

Mulțumiri

Cercetare efectuată în infrastructura proiectului: Dezvoltarea infrastructurii de cercetare, educaţie şi servicii în domeniile medicinei veterinare şi tehnologiilor inovative pentru RO 05, cod SMIS-CSNR 2669.

Bibliografie

1. **Stancu A.** (2014). Special veterinary pathological anatomy, Ed. Agroprint, Timisoara, ISBN 978-606-8037-49-3.
2. **Stancu A.** (2013) Diagnostic necropsic veterinar, Editura Mirton, Timisoara 2013, 978-973-52-1395-4.
3. **Baba, A.I**. (1996) - Diagnostic necropsic veterinar, Ed. Ceres, Bucureşti.
4. **Cătoi C.** (2003) - Diagnostic Necropsic Veterinar, Ed. Academicpres, Cluj-Napoca,.
5. **Coman M. Olariu-Jurca I. Stancu A.** (2005) - Compendiu de Morfopatologie Practică. Ed. Brumar, Timişoara.
6. **Dărăbuş G., Oprescu I., Morariu S., Mederle N.** (2006). Parazitologie şi boli parazitare, Ed. Mirton, Timişoara.
7. **Johnson M; Mackintosh, C.G.; Labes, R.E.; Taylor, M.J.; Wharton, D.A.** (2003). Dictyocaulus species: cross infection

between cattle and red deer. N.Z. Vet. J. **51**(2): 93–98

8. **Radostits, O.M, Arundel, J.H, Gay, C.C.** (2000) Veterinary Medicine: a textbook of the diseases of cattle, sheep, pigs, goats and horses**,** Elsevier Health Sciences.
9. **Netsanet B.** (1992). Study on the Prevalence and Control of Lung Worms (Dictycaulus and Meullerius) in local Ethiopian Highland sheep in and around Debre Birhan. DVM Thesis, Addis Ababa University, Debrezeit, Ethiopia.
10. **Tarazona, J.M.** (1984). Lungworm infections in goats and sheep in Spanish conditions. Les Maladies de la Chevre. pp. 353-355.
11. **Sissay A.** (1996). Preliminary Study on the Prevalence of Ovine Lungworm Infection in and Around Dar B**.** Thesis, Faculty of Veterinary Medicine, Addis Ababa University, Debre-Zeit, Ethiopia.
12. **Wilsmore T.** (2006). Disease of Small Ruminants in Ethiopia. The Veterinary Epidemiology and Economics Research Unit of Agricultures Policy and Development the University Of Read. UK. pp: 602.
13. **Voia O.S., Padeanu I., Gajojdian D., Sauer M., Sauer W.I., Dragomir C, Albulescu M.** (2016). Study on Quantity and Quality of Sheep Milk Sampled from Three Areas of Timis County, Animal Science and Biotechnologies, **49**(2): 190-194.