Terapia prin implant cu aur în afecţiuni locomotorii la câine – Studii de caz

Gold implant therapy of locomotor disorders in dogs – Case studies

Abrudean E., Hulea C.I., Abrudean M., Cristina R.T.
Facultatea de Medicină Veterinară Timișoara, Tierarztpraxis Dr. Abrudean, Hockenheim, Germany

Corespondența*: hulea_calin@yahoo.com

Cuvinte cheie: Gold-implant, aparat locomotor, canine
Key words: Gold-implant, musculoskeletal system, canids

Rezumat

Studiul de caz fost realizat în perioada octombrie-ianuarie 2015, pe 7 canine de rase și vîrste diferite, care la examinarea clinică au prezentat diverse grade ale schiopăturii. Prin inspecţie s-a urmărit: comportamentul şi starea de conştienţă a animalului, atitudinile în staţiune, în decubit şi în mers, prezenţa mişcărilor involuntare. Rolul palpaţiei a fost de a observa: tonusul muscular, temperatura locală, dar şi a sensibilităţii. Reacţiile posturale au fost evidenţiate prin imprimarea poziţiilor forţate a fiecărui membru, evidenţiindu-se astfel sensibilitatea proprioceptivă. În cadrul reflexelor medulare s-au evaluat reflexele membrelor anterioare dar şi posterioare, urmărindu-se starea de normalitate, absenţa sau diminuarea reflexelor, precum şi exacerbarea acestora. De asemenea, la cazurile intrate în clinică s-a realizat diagnosticul imagistic care a constat în efectuarea radiografiilor simple. În cazul radiografiilor digitale, razele X ce trec prin subiectul examinat sunt filtrate, apoi ating o placă de senzori capabilă să convertească semnalele generate în informaţie digitală, cu apariţia unei imagini pe ecranul computerului. Interpretarea rezultatelor s-a efectuat prin aprecierea gradului de displazie, a stadiului şi al unghiului Norberg Olson.
Prezentul studiu a utilizat ca tehnică imagistică radiografia digitală folosind aparatul Rx EVO-F Fujifilm. Pe baza diagnosticului imagistic şi a imaginii computerizate s-a stabilit şi diagnosticul pentru fiecare caz. Protocolul de tratament prin implant cu aur a fost acelaşi pentru toate cele şapte cazuri fiind adoptată procedura „Wiener" descrisă de către Kasper şi Zohmann. Procedura a debutat cu stabilirea unui set de puncte, care sunt asociate cu tratamentul de displazie de şold, spondiloză, artrite, osteocondrite. Pentru ca protocolul terapeutic să poată fi efectuat corect a fost nevoie de sedarea animalelor. Aceasta s-a realizat cu medetomidină hidroclorică (Dorbene vet, Pfizer, concentraţia 1 mg/ml), administrată în doză de 0,1mg/kgcorp. Rezultatele au fost vizibile după o lună de zile de la implant, din cele șapte animale patru fiind recuperate total și trei partial. În concluzie Implantul cu aur este o metodă de tratament cu eficacitate verificată în displazia de şold, spondiloză, artrită, osteocondrită disecantă, afecţiuni articulare. Metoda poate fi considerată sigură, ea nu pune în pericol viaţa pacientului implantat fiind recomandată de tot mai mulţi specialişti din domeniu. Dezavantajul metodei constă în faptul că unii pacienţi pot simţi, pe o durată care se extinde la 2 săptămâni postimplant, un disconfort în organism ca urmare a aplicării metodei. Un alt dezavantaj îl reprezintă costul, fiind o metodă scumpă de tratament.

Abstract

The case study was conducted between October and January 2015, on 7 dogs of different breeds and ages, which at clinical examination showed varying degrees of lameness. The dogs behavior and state of consciousness, their attitude in standing, decubitus and at walk and the presence of involuntary movements was assessed through inspection. Palpation was used to feel muscular tonus, local temperature and sensibility. Postural reactions were highlighted by carrying out forced positions of each limb, thus highlighting the proprioceptive sensitivity. By testing the spinal reflexes the reactions of the forelimbs and hind limbs were evaluated, seeking the state of normality, or the absence, diminution or exacerbation of these reflexes. Also, diagnostic imaging was performed consisting of simple radiographs, were performed for the cases that entered the clinic. In the case of digital X-rays, X-rays are passing through the subject being examined are filtered, then touch a plate of sensors able to convert signals generated into digital information with an image appear on the computer screen. Interpretation of results was done by assessing the degree of dysplasia, and the Norberg-Olson angle and stage. This study used digital radiography as imaging technique; the device was Rx-M EVO Fujifilm. On the basis of diagnostic imaging and computerized image, diagnosis was established for each case. The treatment protocol with gold implant was the same for all seven cases; the adopted procedure was the "Wiener" procedure, described

by Kasper and Zohmann. The procedure began with establishing a set of points associated with the treatment of hip dysplasia, spondylosis, arthritis, and osteochondritis. For the therapeutic protocol to be performed correctly took the dogs were sedated. This was done with medetomidine hydrochloride (Dorbene vet, Pfizer, concentration 1 mg/ml), administered in a 0,1mg/kg body weight dose. The results were visible after a month from the implant, four of the seven animals recovered completely and three partially. In conclusion gold implant is a method of treatment with verified efficacy in hip dysplasia, spondylosis, arthritis, osteochondritis dissecans and joint disorders. The method can be considered safe; it does not endanger the patient's life, being recommended by an increasing number of specialists. The disadvantage of this method is that some patients may feel, for a period that extends to 2 weeks post implant, discomfort in the body due to the application of the method. Another disadvantage is the cost, being an expensive method treatment.

Obiectivele studiului

Terapia cu implant de aur este deja o tehnică cunoscută în occident de un deceniu, dar mai puțin cunoscută în România (1-7). Rezultatele favorabile înregistrate și publicate în reviste de prestigiu au determinat intersul nostru pentru această tehnică non-invazivă promiţătoare mai ales în afecţiunile locomotorii de natură degenerativă şi / sau traumatică.

Materiale şi metode

Studiul a fost realizat în perioada octombrie-ianuarie 2015, în clinica Tierarztpraxis Dr. Abrudean, din oraşul Hockenheim, Germania. Studiul de caz s-a realizat pe 7 subiecți canini după cum urmează:

Cazul 1 - câine din rasa Ciobănesc german, în vârstă de 4 ani, sex femel, 35 kg, care a fost adus de către proprietar pentru investigații, deoarece prezenta o problemă locomotorie. Din primele investigaţii a reieşit că animalul s-a jucat cu un alt câine, iar de atunci prezintă şchiopătură.

Cazul 2 - câine din rasa Labrador, în vârstă de 7 ani, sex masculin, 38 kg, care a fost adus de către proprietar pentru investigaţii, deoarece prezenta deficit proprioceptiv la membrul pelvin drept şi şchiopătură de gradul I.

Cazul 3 - câine din rasa Comună, în vârstă de 1 an, sex masculin, 22 kg, care a fost adus de către proprietar pentru investigaţii, deoarece prezenta şchiopătură la nivelul membrelor pelvine, iar în timpul deplasării avea mers în „X”.

Cazul 4 - câine din rasa Golden retriver, pe nume Geick, vârstă 6 ani, 39 kg, sex masculin, a fost adus de către proprietar pentru investigaţi, deoarece prezenta şchiopătură la nivelul membrelor pelvine şi durere în regiunea lombo-sacrală.

Cazul 5 - câine din rasa Golden retriver, pe nume Marley, vârstă 9 ani, 50 kg, sex masculin, a fost adus de către proprietar pentru investigaţii, deoarece prezenta şchiopătură la nivelul membrelor pelvine şi durere în regiunea lombo-sacrală.

Cazul 6 - câine din rasa Amstaff, vârstă 1,5 ani, 17 kg, sex masculin, a fost adus de către proprietar pentru investigaţii, deoarece prezenta şchiopătură la nivelul membrelor toracice.

Cazul 7 - câine din rasa Teckel, vârstă 9 ani, 8 kg, sex masculin, a fost adus de către proprietar pentru investigaţii, deoarece prezenta şchiopătură la nivelul membrului toracic stâng. După anamneză, examinare clinică generală a pacienţilor, luându-se în considerare toate simptomele și comportamentul prin metode cunoscute a fost realizat tratementul.

Examinarea clinică

Examinarea clinică a avut la bază metodele semiologice clasice: inspecţia, palpaţia, observarea reacţiilor posturale şi a reflexelor spinale.

Prin inspecţie s-a urmărit:

- comportamentul şi starea de conştienţă a animalului,
- atitudinile în staţiune, în decubit şi în mers,
- prezenţa mişcărilor involuntare.

Rolul palpaţiei a fost de a observa: tonusul muscular, temperatura locală, dar şi a sensibilităţii.

Reacţiile posturale au fost evidenţiate prin imprimarea poziţiilor forţate a fiecărui membru, evidenţiindu-se astfel sensibilitatea proprioceptivă.

În cadrul *reflexelor medulare* s-au evaluat reflexele membrelor anterioare dar şi posterioare, urmărindu-se starea de normalitate, absenţa sau diminuarea reflexelor, precum şi exacerbarea acestora.

Cazul 1

S-a observat că animalul prezenta şchiopătură, o menţinere anormală a trenului posterior caracterizată printr-o poziţie forţată atât în staţiune cât şi în mers.

La palparea membrului toracic, animalul prezenta reacţii de durere şi retragerea membrului afectat (Fig. 1). La palparea articulaţiei genunchiului, animalul prezenta durere şi o mobilitate mult prea mare faţă de cea normală.

Figura 1. Câinele înainte de tratament

Cazul 2.

S-a confirmat şchiopătura de gradul 1, cu durere la nivelul membrului pelvin drept, dar şi un deficit proprioceptiv sever (Fig. 2).

Figura 2. Câinele înainte de tratament

Cazul 3.

S-a confirmat şchiopătură de gradul II, durere severă la palparea articulaţiei şoldului, şi poziţia în „X" a membrelor pelvine în timpul deplasării (Fig. 3).

Figura 3. Câinele înainte de tratament

Cazul 4.

S-a confirmat şchiopătura, cu durere la palpare în regiunea lombo-sacrală, cu ușoară dificultate la deplasare (Fig. 4).

Figura 4. Câinele înainte de tratament

Cazul 5.

S-a confirmat şchiopătura şi durerea la palpare în regiunea articulaţiei şoldului (Fig. 5).

Figura 5. Câinele înainte de tratament

Cazul 6.

S-a confirmat atât şchiopătura la nivelul membrului toracic drept cât şi durerea în regiunea lombo-sacrală cu jenă în deplasare (Fig. 6).

Figura 6. Câinele înainte de tratament

Cazul 7.

Şi în acest ultim caz s-a confirmat atât şchiopătură la nivelul membrului toracic drept cât şi durerea la nivelul articulaţiei umărului cu uşoară jenă la deplasare (Fig. 7).

Figura 7. Câinele înainte de tratament

Examenul radiografic

La cazurile intrate în clinică s-a realizat diagnosticul imagistic care a constat în

efectuarea radiografiilor simple. În Tabelul 1 sunt prezentate gradele de displazie, stadiul şi unghiul Norberg.

Tabelul 1

Clasificarea displaziilor de şold

Gradul displaziei	Stadiu / Unghi Norberg
Nu sunt semne de displazie	Aspect normal, stadiul A: A1 - excelent, A2 - Bun, (unghi peste 105º)
Displazie gr. I	Aspect aproape normal, stadiul B: B1 - destul de bun, B2 - limită, (unghi în jur de 105º)
Displazie gr. II	Displazie uşoară, stadiul C: Unghi în jur de 100º
Displazie gr. III	Displazie moderată, stadiul D: Unghiul depăşeşte cu puţin 90º
Displazie gr. IV	Displazie severă stadiul E: Unghiul mai mic de 90º

În cazul radiografiilor digitale, razele X ce trec prin subiectul examinat sunt filtrate, apoi ating o placă de senzori capabilă să convertească semnalele generate în informaţie digitală, cu apariţia unei imagini pe ecranul computerului.

Interpretarea rezultatelor s-a efectuat prin aprecierea gradului de displazie, a stadiului şi al unghiului Norberg Olson.

Prezentul studiu a utilizat ca tehnică imagistică radiografia digitală folosind aparatul Rx EVO-F Fujifilm.

Pe baza diagnosticului imagistic şi a imaginii computerizate s-a stabilit şi diagnosticul pentru fiecare caz după cum urmează:

Cazul 1. - Examinarea radiografică a relevat displazie de şold, stadiul C (Fig. 8).

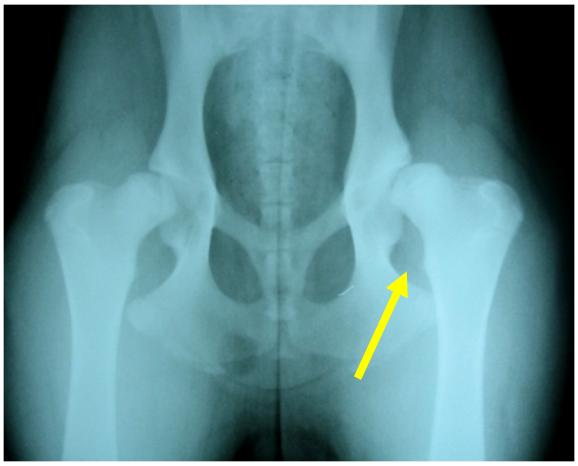

Figura 8. Displazia de şold stadiul C

Cazul 2. - Examinarea radiografică a relevat displazia de şold, stadiul B (Fig. 9).

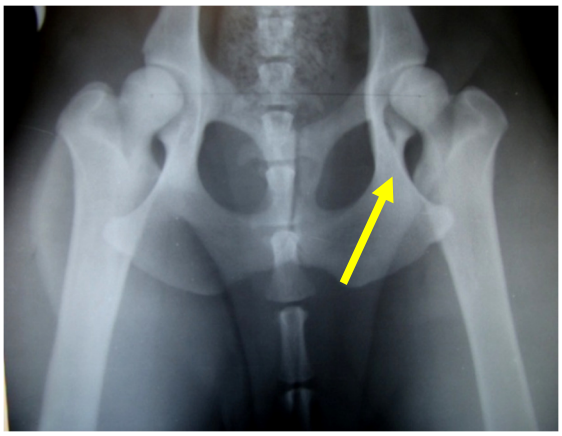

Figura 9. Displazie de şold stadiul B

Cazul 3. Examinarea radiografică a relevat displazie de şold, stadiul B.

Cazul 4. Examinarea radiografică nu a relevat nici o modificare în ceea ce priveşte stabilirea diagnosticului imagistic.

Cazul 5. Examinarea radiografică a relevat diagnosticul de displazie de şold stadiul B

Cazul 6. - Examinarea radiografică nu a relevat nici o modificare în ceea ce priveşte stabilirea diagnosticului imagistic.

Cazul 7. Nici în această situaţie examenul radiografic nu a relevat nici o modificare în ceea ce priveşte stabilirea diagnosticului imagistic.

Protocolul terapeutic aplicat

Protocolul de tratament prin implant cu aur a fost acelaşi pentru toate cele şapte cazuri fiind adoptată procedura „Wiener" descrisă de către Kasper şi Zohmann în anul 2007 (6).

Procedura a debutat cu stabilirea unui set de puncte, care sunt asociate cu tratamentul de displazie de şold, spondiloză, artrite, osteocondrite. Pentru ca acest protocol terapeutic să poată fi efectuat corect a fost nevoie de sedarea animalelor.

Aceasta s-a realizat cu medetomidină hidroclorică (Dorbene vet, Pfizer, concentraţia 1 mg/ml), administrată în doză de 0,1mg/kgcorp (Fig. 10).

Figura 10. Anestezicul folosit în lucru

Materialele folosite pentru efectuarea tehnicii au constat în: seringi sterile cu mandren, implanturi de 2-4 mm din aur pur de 24 de karate, pense anatomice şi unguent cu antibiotic (Fig. 10).

Figura 10. Materiale folosite în lucru

La cazurile luate în studiu au fost abordate următoarele puncte prezentate în Tabelul 2.

Tabelul 2
Principalele regiuni şi puncte pentru implant (după Kasper şi Zohman)(6).

Regiunea	Puncte
articulaţia şoldului	**GB 29; 29,5; 30; 31; BL 54; LE 03**
articulaţia genunchiului	**MA 35; 36; GB 34**
articulaţia jaretului	**BL 60**
coloană - partea dreaptă	**BL 50; 51; 52; 52-1; 52-2; 52-3; 52-4**
coloană partea stângă	**BL 21; 22; 23; 24; 25; 26; 26-1; 26-2**
articulaţia cotului - faţa laterală	**DI 10; 11; 3E-08; 3E-10**
articulaţia cotului - faţa medială	**HE-03; PC-03**
puncte distanţă ale cotului	**DU 09; DI 04; MA 36; GB 34**

Toate cele şapte cazuri au fost tratate similar, în imaginile ce urmează vor fi prezentate punctele de implant pe regiuni şi animalul în timpul tratamentului după cum urmează:

Regiunea şoldului (Fig. 11)

Figura 20. Câinele în timpul tratamentului şi punctele art. şoldului

Regiunea genunchiului (Fig. 12)

Figura 12. Câinele în timpul tratamentului şi punctele articulația genunchiului

Regiunea jaretului (Fig. 13)

Figura 13. Câinele în timpul tratamentului şi punctul din regiunea jaretului

Regiunea coloanei (Fig. 14)

Figura 14. Câinele în timpul tratamentului şi punctele din regiunea coloanei

Regiunea cotului (Fig. 15)

Figura 15. Câinele în timpul tratamentului şi punctele din regiunea cotului lateral (stânga) şi medial (dreapta)

Rezultate şi discuţii

Rezultatele au fost vizibile după o lună de zile de la implant, după cum urmează:

Cazul 1. După tratamentul cu aur animalul s-a recuperat doar parţial, având în vedere stadiul displaziei care a fost de tipul C, animalului prescriindu-se un tratament cu antiinflamatorii nesteroidiene pe bază de carprofen pe o perioadă de 2 săptămâni, suplimente nutritive pe bază de condroitină pe o perioadă de o lună şi o perioadă de repaus de două luni de zile.

Cazul 2. În urma tratamentului cu implant de aur, animalul s-a recuperat doar parţial. Deficitul proprioceptiv a dispărut, menţinându-se doar o şchiopătură uşoară. S-a prescris un tratament cu suplimente nutritive pe bază de condroitină şi repaus la domiciliu pe o perioadă de două luni.

Cazul 3. În urma tratamentului animalul s-a recuperat în totalitate, primind doar o dietă alimentară pe bază de substanţe nutritive şi repaus pentru încă o lună de zile la domiciliu.

Cazul 4. În urma tratamentului prin implant cu aur, animalul s-a recuperat în totalitate, recomandându-se o perioadă de repaus de o lună la domiciliu.

Cazul 5. În urma tratamentului animalul s-a recuperat doar parţial, ne mai prezentând şchiopătură, a primit o dietă alimentară pe bază de substanţe nutritive, antiinflamatorii nesteroidiene pentru o perioadă de şapte zile, deoarece prezenta durere în regiunea lombară şi repaus încă o lună de zile la domiciliu.

Cazul 6. În urma tratamentului cu implant, animalul s-a recuperat în totalitate, ne mai fiind necesară o prescripţie medicamentoasă. Fiind o rasă energică, s-a recomandat repaus de o lună la domiciliu.

Cazul 7. În urma tratamentului cu implant, animalul s-a recuperat în totalitate, ne mai fiind necesar o prescripţie medicamentoasă.

Concluzii

1. Implantul cu aur este o metodă de tratament cu eficacitate verificată în displaziile de şold, spondiloză, artrită, osteocondrită disecantă, afecţiuni articulare.
2. Metoda este considerată sigură, ea nu pune în pericol viaţa pacientului implantat fiind recomandată de tot mai mulţi specialişti.
3. Dezavantajul metodei constă în faptul că unii pacienţi pot simţi, pe o durată care se extinde la 2 săptămâni postimplant, un disconfort în organism ca urmare a aplicării metodei. Un alt dezavantaj îl reprezintă costul, fiind o metodă scumpă de tratament.

Bibliografie

1. **Demann E.T., Stein P.S., Haubenreich J.E. (2005)** – Gold as an implant in medicine and dentistry. *J. Long Term Eff Med Implants* 15(6):687-98.
2. **Durkes T. E. (1992)** – Gold bead implants *Prob Vet Med*; 4(1):207-211.
3. **Graeme S.A. (2007)** – Radiographic signs of joint disease in dogs and cats. În: Textbook of veterinary diagnostic radiology, (ed. Thrall D.E.). Ed. Saunders Elsevier, Philadelphia, USA, pp. 317- 358.
4. **Hielm-Bjorkman A., Raekallio M., Kuusela E., Saarto E., Markkola A., Tulamo R. (2001)** – Double-blind evaluation of implants of gold wire at acupuncture points in the dog as a treatment for osteoarthritis induced by hip dysplasia. *Vet. Rec.* 149, 452-456.
5. **Hulea C.I. (2014)** - Investigaţii asupra afecţiunii coloanei şi membrelor la câine - Terapia prin acupunctură uscată și implant cu aur. *Referatul nr.* 3 în cadrul pregătirii doctoratului, USAMVB - FMV Timișoara.
6. **Kasper M., Zohman A. (2011)** – Ganzheitliche Schmerztherapie fur Hund und Katze, Ed. Sonntag Verlag, Stuttgart, DE.
7. **Klitsgaard J. (1996)** – Gold implants, practical experiences with 400 hip dysplasia cases in the dog. Presented at *Course held at Lake Thun*, Spiez, Switzerland.