



IOSUD USAMVB Timișoara

Scoala doctorală: Medicină Veterinară

Aplicarea topică a medicamentelor la animalele de companie

Suport de curs electronic pentru studenții la doctorat

Disciplina: Farmacologie veterinară



Îndrumător științific: Prof. Romeo Teodor Cristina, PhD., DVM

Cuprins ▼

1.	Principii de bază în aplicarea topică a medicamentelor	4
1.1.	Aspecte generale	5
1.2.	Proprietățile fizico-chimice ale substanței active	8
1.2.1.	Proprietățile termodinamice	8
1.2.2.	Mărimea moleculară a substanței active	9
1.2.3.	Efectul pH-ului	9
1.2.4.	Gradul de dispersie al substanțelor active încorporate în baza de unguent	9
1.2.5.	Concentrația substanței active	10
1.3.	Efectul excipientului	10
1.4.	Starea pielii	15
1.5.	Modul de aplicare	15
1.6.	Factorii care afectează traversarea transdermală	16
1.6.1.	Factorii moleculari	16
1.6.2.	Excipienții și formularea	17
1.6.3.	Integritatea pielii	18
1.6.4.	Circulația sangvină a pielii	19
1.6.5.	Locul aplicării	20
1.6.6.	Densitatea stratului pilos	21
1.6.7.	Hidratarea pielii	22
1.7.	Metode de amplificare a penetrației transdermale	23
1.7.1.	Amplificatorii penetrației chimice	23
1.7.2.	Mijloacele fizice pentru amplificarea penetrației transdermale	23
1.7.2.1.	Ultrasunetele	23
1.7.2.2.	Iontoforeza	24
1.7.2.3.	Electroporația	24
1.7.2.4.	Sistemele de eliberare particulo-mediate	24
2.	Caracteristici ale pielii și părului la câine	26
2.1.	Învelișul pilos	27
2.2.	Structura pielii	30
2.2.1.	Stratul bazal	31
2.2.2.	Celulele Merkel	33
2.2.3.	Stratul spinos	33
2.2.4.	Celulele Langerhans	34
2.2.5.	Stratul granular	34
2.2.6.	Stratum lucidum	34

2.2.7.	Stratul cornos	35
2.2.8.	Membrana bazala	36
2.2.9.	Dermul	36
2.3.	Vascularizația pielii	37
2.4.	Ecologia pielii	37
2.5.	Histochimia epidermei	40
3.	Grupele de afecțiuni dermatologice cunoscute la animalele de companie	41
3.1.	Alopecia	43
3.2.	Hipertrichoza	46
3.3.	Trichorexia nodoasă	47
3.4.	Seboreea- Steatoreea	47
3.5.	Acneea juvenilă a cățelilor	49
3.6.	Discromiile cutanate	51
3.6.1.	Hipercromiile	51
3.6.2.	Hipocromiile	51
3.7.	Dermatopatii distrofice	52
3.8.	Hiperkeratoza	53
3.9.	Psoriazisul	54
3.10.	Keratoza facială simetrică	55
3.11.	Leishmanioza cutanată	56
3.12.	Prototectoza cutanată a pisicii	57
3.13.	Dermatita rhabditiică a câinelui	57
3.14.	Râia notoedrică a pisicilor	58
3.15.	Râia otodectică	59
3.16.	Râia sarcoptică	60
3.17.	Râia demodeică a câinelui (Demodicoza)	61
3.18.	Lynxacarioza	65
3.19.	Cheiletieloza	66
3.20.	Trombiculoza	67
3.21.	Tricofiția (Trichofitoza)	67
3.22.	Favusul (Acharioza)	68
3.23.	Microsporia (Microsporoza)	69
3.24.	Malassezioza	70
Bibliografie		73

2. Principii de bază în aplicarea topică a medicamentelor

1.1. Aspecte generale

Punerea în libertate a unei substanțe medicamentoase dintr-un preparat se numește *eliberarea substanței active*. Aceasta este posibilă numai când substanța activă nu interacționează cu vehiculul.

Penetrația este pătrunderea intradermică a substanțelor active fără resorbția lor prin vasele limfatice sau sanguine.

Absorbția este străbaterea barierei pielii și participarea substanțelor active la procesul metabolic. Absorbția este funcția de bază a tuturor celulelor vii.

Ea poate fi *selectivă* (când se realizează prin difuziune, osmoză, inhibiție) și *activă* (când se realizează prin procese vitale care folosesc energia produsă prin respirație).

Noțiunea de *absorbție* cuprinde interrelații dintre vehicul și posibilitatea cedării substanței active în straturile pielii, sub aspect dermatologic fiind, de fapt, afinitatea stratului cornos față de substanțele topice.

Resorbția este un proces de trecere a unui lichid sau gaz dintr-o cavitate a organismului (peritoneală, pleurală), dintr-un conduct natural al organismului sau din interstițiul unui țesut în circulația sanguină sau limfatică.

Absorbția percutanată definește procesul de pătrundere a substanțelor din exterior, prin piele, în fluxul sangvin și implică faptul că transferul substanței active survine prin toată grosimea pielii. Aceste două procese sunt practic încadrate în noțiunea de *absorbție percutanată*. Procesul de absorbție percutanată este foarte complex în care intervin procese de difuziune, electrostatice, forțe capilare, reacții chimice și biologice.

În concepția modernă, pielea este constituită dintr-un gel protidic protejat de o dublă barieră:

- *filmul lipidic superficial*
- *bariera hidroelectrolitică.*

Filmul lipidic superficial este localizat la "liziera" stratului cornos și lucid fiind rezultatul emulsionării componentelor apoase și lipidice provenite din secreția glandelor sebacee și sudoripare, agenții emulsionanți în aceste situații fiind lipoizii (ca urmare a cheratinizării).

Se va forma o emulsie de tipul:

- *ulei/apă* (apa în exces) sau
- *apă/ulei* (uleiul în exces).

Alternarea spontană, posibilă între cele două tipuri de emulsii va determina un comportament de acumulare, sau dimpotrivă, de eliminare al apei, desigur în funcție de necesitățile și condițiile existente.

De fapt se va realiza un "*sistem tampon*" care va asigura homeostazia suprafeței cutanate. Acest film are capacitatea de a regla permeabilitatea pielii asigurând: starea de hidratare a pielii, impermeabilizarea față de substanțele hidrosolubile și rezistentă mărită a cutisului față de acizi, baze, apă și substanțe hidrofile (5, 11, 26, 29, 30, 34, 43).

Datorită repartizării inegale a glandelor sebacee și sudoripare precum și datorită grosimii inegale a stratului cornos, filmul hidrolipidic prezintă variații regionale.

Cercetările au relevat diferențe legate de sex, vârstă, tipul constituțional al animalelor (tegumentele uscate, sebostactice au nevoie grăsimi și emulsii A/U în antiteză cu cele seboreice).

În cazul *dermatozelor descuamative, seboree, acnee*, proporția în acizi grași cu mai puțin de 14 atomi de carbon este mai mare. Se pare că această proporție stă la baza patogeniei dermatozelor respective.

De asemenea în cazul unor dermatoze veziculare filmul hidrolipidic este distrus exudatele provenite fiind coagulate și foarte bogate în fibrină, cu tendința de a forma cruste, de altfel bune medii de cultură microbiană.

Restabilirea echilibrului în aceste situații se realizează prin alegerea celei mai potrivite substanțe active și excipient (25, 29, 38).

Resorbția substanțelor liposolubile se poate realiza datorită dizolvării în stratul lipidic superficial al epidermului și mai apoi pătrunderii în straturile mai profunde.

Medicamentele pot străbate pielea și prin canalele excretoare ale sistemului glandular sudoripar sau sebaceu, precum și de-a lungul foliculului pilos (transfolicular). Când substanțele sunt amfifile ele pot fi resorbite prin piele deoarece ele pot solubiliza atât în stratul lipidic al pielii cât și în lichidele tisulare.

Bariera hidroelectrolitică este cunoscută și sub denumirea de *mantauă acidă* (sau mantaua acidă *Marchionini*) a fiind descrisă prima dată de către Rein.

Această barieră, fără existență histologică propriu-zisă este de fapt o barieră hidroelectrolitică care se opune pasajului substanțelor hidrofobe.

Elementul constitutiv esențial al acestei bariere este apa provenită din respirația cutanată (formată din *perspiratio sensibilis*: secreția sudorală vizibilă cu ochiul liber și din *perspiratio insensibilis*: apa provenită din derm care pasează epidermul prin forțe fizice).

Mantaua acidă, alături de filmul hidrolipidic asigură protecția pielii împotriva noxelor chimice și atacului microbian.

La apărarea cutisului mai participă și stratul lucid care datorită structurii sale chimice participă la realizarea pH-ului acid al pielii precum și la tranzitul apei prin epiderm fiind un factor regulator al permeabilității cutanate ^(36, 42).

Mecanismul absorbției cutanate este strâns legat de *funcționalitatea membranelor celulare*.

Membrana celulară este alcătuită din lanțuri fosfolipidice bistratificate având capete hidrophile orientate spre o proteină, iar capetele hidrofobe orientate în direcții opuse. Această structură asigură deopotrivă elasticitatea respectiv plasticitatea membranelor.

Membranele sunt înconjurate de un înveliș bogat în *acid hialuronic, acid condroitin-sulfuric, elastină, colagen* etc. funcționând ca o veritabilă pompă ionică și ca un filtru molecular, reușind astfel să mențină intact mediul celular intern.

Cele mai importante proprietăți ale membranei sunt:

- *permeabilitatea,*
- *tensiunea superficială*
- *proprietățile electrice.*

Pătrunderea substanțelor liposolubile și a gazelor este posibilă datorită părții lipidice a membranei. Viteza de penetrare va fi direct proporțională cu coeficientul lipoid / apă, ionii mici (4Å) traversând membrana celulară.

Lipoizii cu grupări acide permit trecerea cationilor, cei cu grupări bazice, a anionilor, lipoizii neutri fiind impermeabili.

Permeabilitatea se mai poate realiza și prin porii membranei prin care pot trece particule cu mărime până la 10\AA , încărcate pozitiv (cationii nu pot trece, iar moleculele proteice legate favorizează pasajul).

Membrana celulară are un potențial electric ridicat datorat lipoproteinelor.

Acest potențial de membrană este situat între 50-100 mV și compensează diferențele de concentrație dintre ionii de clor (Cl^-) și potasiu (K^+)^(15, 17, 22, 41, 42).

Fața internă a membranei, în stare de repaus, are un potențial electric negativ, care, în prezența unor stimuli asupra celulei (presiune, lumină, substanțe active medicamentoase, căldură) devine pozitiv, modificând permeabilitatea.

După excitarea celulei, schimbarea potențialului acționează ca un stimul, transmițând și altor membrane impulsuri care ajung la terminațiile nervoase unde pot avea loc descărcări de mediatori (nor-adrenalină, acetilcolină).

În concluzie, se poate afirma că factorii care favorizează absorbția percutanată sunt: proprietățile fizico-chimice ale substanței active, efectul bazei de unguent, starea pielii și modul de aplicare a unguentului.

1.2. Proprietățile fizico-chimice ale substanței active

1.2.1. Proprietățile termodinamice

Higuchi a fost primul care a exprimat matematic dependența substanței active de proprietățile termodinamice în realizarea procesului de penetrație (considerându-se că excipientul care conține substanța activă nu afectează pielea)^(16, 33):

$$\frac{d_q}{d_t} = \frac{(P \times C)(\text{Concentrația medicamentului}) \times D \times A}{L}$$

unde:

- d_q/d_t = gradul de absorbție;
- $P \times C$ = coeficientul de distribuție a substanței active între vehicul și bariera pielii;
- Concentrația medicamentului** = concentrația medicamentului în vehicul;
- D = difuziunea substanței active în faza de barieră;
- A = suprafața secțiunii transversale;
- L = grosimea fazei de barieră.

Conform acestei ecuații, gradul de pătrundere prin piele este determinat de coeficientul de distribuție efectivă și difuziunea în faza de barieră.

Factorul variabil al acestei constante este coeficientul de distribuție efectivă, deoarece difuziunea unei substanțe cu greutate moleculară și formă similară diferă foarte puțin. O substanță poate penetra ușor prin membrane când coeficientul de distribuție este mic.

1.2.2. Mărimea moleculară a substanței active

Gradul resorbției este influențat de mărimea moleculară a substanțelor active.

Substanțele active cu greutate moleculară **sub 20.000 Da** sunt resorbite prin capilarele sanguine, iar cele cu greutate mai mare vor fi resorbite în vasele limfatice (10, 21).

1.2.3. Efectul pH-ului

Gradul de absorbție a substanțelor active, fie că sunt acide sau bazice, este puternic influențat de pH-ul pielii. Astfel, histamina se absoarbe de 10 ori mai mult dacă este încorporată într-o bază de unguent tamponată la un pH de 7,5, comparativ cu o bază de unguent cu pH-ul 5,5.

Activitatea locală maximă a benzocainei s-a stabilit a fi (măsurând pragul durerii) la un pH cuprins între 6,0 și 7,0, eficiența descrescând semnificativ în afara acestor limite. Alcaloza sistemică crește, de obicei, absorbția percutanată și gradul de excreție a diverselor substanțe active, în timp ce acidoza descrește gradul de absorbție percutanată (10, 36, 42).

1.2.4. Gradul de dispersie al substanțelor active încorporate în baza de unguent

Resorbția depinde foarte mult de starea fizică în care se află substanța activă. Cel mai bine se resorb substanțele medicamentoase care sunt încorporate în baza de unguent sub formă de dispersie moleculară, dizolvate în solvenți sau emulsionate.

Cristalele mari, aglomeratele încetinesc resorbția prin micșorarea suprafeței de contact, putând fi chiar iritante.

În tehnica farmaceutică cea mai recomandată mărime a particulelor solide este de 5-10 micrometri pentru unguentele oftalmice, mărimea lor putând să crească până la maximum 200 micrometri la restul unguentelor (7, 10, 14, 70).

1.2.5. Concentrația substanței active

Mărirea concentrației active modifică resorbția medicamentului.

S-a constatat că, în cazul concentrațiilor între 1 și max. 10%, proporția resorbită nu crește, acest fenomen fiind explicat prin faptul că, în cazul pătrunderii în cutis, chiar și în concentrații mici, diferența între concentrația exterioară și cea interioară are o valoare așa de mare încât substanța pătrunde prin piele cu o viteză mărită (aceasta în cazul substanțelor insolubile în apă, deci hidrofobe).

În cazul substanțelor hidrofile, resorbția va crește cu concentrația ^(21, 24, 32).

Rolul concentrației substanței active asupra gradului său de absorbire dintr-un unguent reiese din relația lui Higuchi:

$$\frac{d_q}{d_t} = \frac{A \times D \times C_s}{2t}$$

unde:

A = concentrația medicamentului exprimată în unități/ cm³;

C_s = solubilitatea medicamentului în unități / cm³ în faza externă a unguentului;

D = constanta de difuziune a medicamentului în faza exterioară;

d_q/d_t = gradul de absorbție.

Gradul de eliberare al medicamentelor din acest tip de preparate este în funcție de A, D și C_s.

1.3. Efectul excipientului

Se pare că încă nu s-a stabilit preponderența uneia din cele două componente (substanța activă și excipientul) în penetrație și pentru eficacitatea farmacologică a medicamentelor. Totuși, majoritatea cercetătorilor înclină către bazele de excipienți.

Acestea au rolul de a înlesni contactul dintre substanța activă și piele, în alegerea excipienților luându-se în seamă scopul terapeutic urmărit, tipul de piele, localizarea și stadiul afecțiunii, proprietățile fizico-chimice ale substanței active.

Un bun excipient nu trebuie să influențeze procesele metabolice, secreția și respirația pielii.

Ideea terapeutică este de:

- a trata "blând" o afecțiune de *tip acut* și
- mai "agresiv" pe cele de *tip cronic*.

În cazul animalelor unde *stratul pilos este mai abundent*, se va avea în vedere evitarea aplicărilor ocluzive.

Pentru *pieile grase* (cu secreții sebacee bogate) lipogelurile, emulsiile A/U și pastele nu sunt tolerate din cauza activității lor de împiedicare a secrețiilor.

În mod contrar, la *o piele cu secreție sebacee redusă* se impune utilizarea unguentelor grase (A/U) și lipogeluri.¹

Cea mai cunoscută clasificare a formelor farmaceutice în funcție de caracteristicile clinice a dermatozelor este:

- I. Dermatoze acute, inflamatorii, secretorii: comprese umede, loțiuni, paste, linimente, emulsii, unguente emoliente, absorbante cu acțiune antiinflamatorie. Acestea permit trecerea secrețiilor, sunt ușor de aplicat, emoliente și răcoritoare.
- II. Dermatoze subacute sau cronice slab inflamate : loțiuni, paste, unguente, creme, linimente, emulsii. Au activitate antiinflamatorie și emolientă.
- III. Afecțiuni uscate cu cruste groase: unguente, paste, linimente, emulsii, loțiuni. Îndepărtează crustele, se pot aplica ușor și nu sunt iritante.
- IV. Eruptii generalizate: loțiuni, linimente, emulsii, unguente. Se aplică ușor, calmează pielea.

Gradul de pătrundere transepidermică este diferit, nedepășind o treime din adâncimea stratului cornos, cel mai eficace pătrunzând grăsimile animale, urmate de uleiurile vegetale, uleiurile minerale nefavorizând penetrația.

Ordinea crescândă a gradului de eliberare a substanței active din excipient este:

- *hidrocarburi*,
- *grăsimi vegetale*,
- *grăsimi animale*,
- *emulsii A/U*,
- *emulsii U/A*,
- *baze hidrofille*.

¹ Excipienții joacă un rol important mai ales atunci când substanțele se află în concentrație mică. Hidrogelurile nu se resorb prin piele, gliceridele se situează undeva în mijlocul intervalului dintre resorbție și non-resorbție, în timp ce emulsiile favorizează acest proces. Emulgatorii A/U pătrund prin piele datorită dizolvării parțiale în lipidele celulare epidermice, în acest fel ușurând pătrunderea medicamentelor în straturile profunde ale pielii. Emulgatorii U/A emulsionează stratul lipidic din epiderm, macerează stratul celulelor cheratinizate și creează premisele pătrunderii medicamentelor.

Medicamentele la care absorbția percutanată e mai accentuată din baze grase sunt:

- acidul salicilic,
- oleatul de acetilcolină,
- aconitina,
- benzocaina,
- dezoxicorticosteronul,
- iodul,
- diiodfluoresceina,
- ezerina,
- hidrochinona,
- salicilatul de metil,
- morfina,
- nicotina,
- estrogenii,
- fenolul,
- fenolsulfoftaleina,
- pilocarpina,
- progesteronul,
- pirogalol,
- rezorcina,
- sulfadiazina,
- sulfatiazolul,
- stricnina,
- testosteronul,
- vitamine liposolubile ^(10, 14, 17).

O atenție deosebită trebuie să se acorde compatibilității fiziologice a excipienților cu pielea, *indicele de acantoză*.

SCHAAF și GROSS (1956), în funcție de acest criteriu, clasifică substanțele medicamentose în trei categorii

Modificările histologice observate după aplicarea emulsiilor sunt strict limitate la zona tratată în cazul emulsiilor U/A, dar mult mai intense în cazul emulsiilor A/U (care induc modificări la distanță ale epidermului datorită difuziunii profunde).

Studiile au arătat că **emulsiile U/A** au asupra glandelor sebacee capacitate stimulantă pe care emulsiile A/U nu le posedă, determinând creșterea activității seboreice reacționale.

În mod opus, **emulsiile A/U** sunt miscibile cu secrețiile grase și emulsionează cu cele apoase. Se formează o peliculă lipidică de suprafață, artificială, care este capabilă să inhibe activitatea glandelor sebacee.

Utilizarea **agenților tensioactivi** în aplicații externe produce efecte secundare, fie prin ei înșiși, fie datorită potențării acțiunii toxice a substanțelor prezente^(21, 22, 37, 51, 65).

Săpunurile și detergenții, datorită efectului degresant produc o degresare a pielii și dermatite.

Săpunurile cu catene scurte sunt mai iritante decât cele cu catene lungi. Substanțele cationice produc iritații la concentrații de peste 1%, iar cei anionici la concentrații cuprinse între 0,5 și 5%.

Toxicitatea descrește de la cationici, la anionici, cea mai mare toxicitate întâlnindu-se la neionici. Substanțele tensioactive ionice și neionice sunt frecvent utilizate în prepararea unguentelor cu resorbție mărită.

Mărirea resorbției se poate realiza (exceptând incompatibilitățile de complexare) prin reducerea tensiunii superficiale, umectarea pielii și solubilizarea substanțelor active. Capacitatea de penetrare a unguentelor este strâns dependentă de natura substanței tensioactive.

Astfel, substanțele tensioactive anionice și cationice au o capacitate de penetrație mai mare comparativ cu agenții tensioactivi neionici.

O importanță deosebită în ușurarea penetrației și resorbției cutanate o are utilizarea amestecurilor de emulgatori care oferă realizarea unor valori ale **balanței hidrolipidice (HLB)** a bazelor de excipient potrivite pentru fiecare substanță activă.

Un rol important în resorbția substanței active îl are conținutul în apă al stratului cornos.

Excipienții anhidri grași accelerează hidratarea stratului cornos prin împiedicarea evaporării umidității pielii (efect ocluziv).

Umectanții (sorbitolul, glicerina) produc efecte contrare, iar excipienții hidrofilii nu provoacă modificări în hidratarea stratului cornos.

Un strat acoperit cu un pansament ocluziv va reține transpirația și va oferi o hidratare suplimentară.

Grosimea peliculei de unguent aplicată afectează direct hidratarea stratului cornos. Umiditatea crescută favorizează absorbția transfoliculară.

Aplicarea histaminei pe o piele acoperită ulterior a avut ca un efect prelungit (datorită evaporării împiedicate). Probabil că proprietățile de transfer ale straturilor pielii sunt puternic influențate de prezența apei deoarece ea este absorbită de proteinele pielii. Cea mai mare creștere a gradului de penetrație prin umiditate a fost constatată la substanța cu cel mai mic coeficient de repartizare ulei - apă.

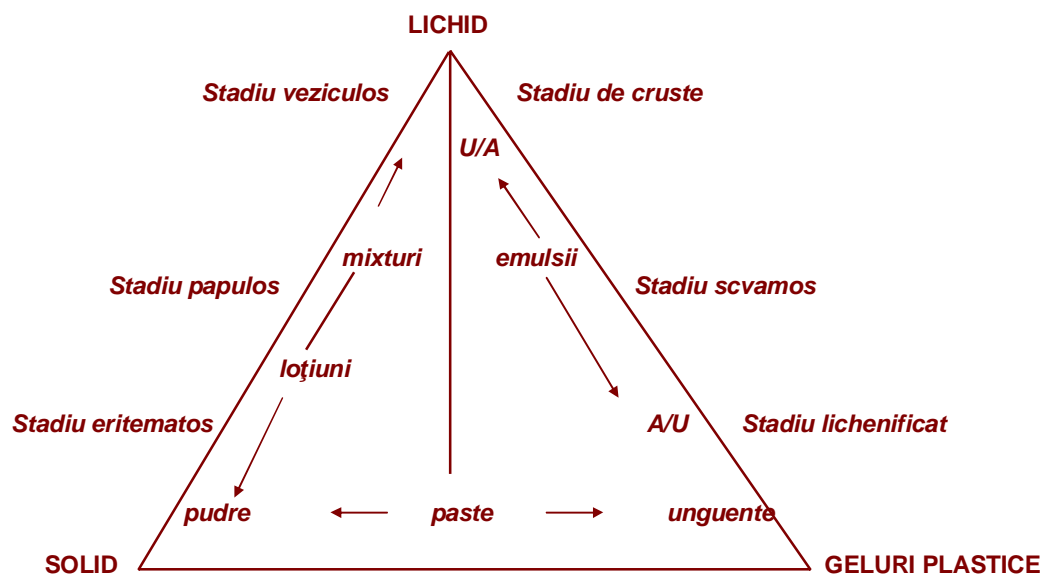
Schema 1.

Clasificarea formelor farmaceutice după penetrare, acțiunea vehiculului și stadiul bolii ^(9, 10)

Forma farmaceutică și modul de aplicare	Gradul de acțiune în adâncime	Direcția curentului (fluxului)	Acțiunea vehiculului	Stadiul de îmbolnăvire	
<i>Pudră</i>	↓	↑	<i>Răcoritoare</i>	Acut	
<i>Compresă deschisă</i>			<i>Descongestionantă</i>	↑	
<i>Compresă umedă</i>			<i>Superficială</i>		
<i>Soluție</i>			Din interior spre exterior	Antiinflamatoare	Subacut
<i>Emulsie U/A</i>					
<i>Suspensie-emulsie U/A (pastă emolientă)</i>					
<i>Unguente hidrofile (emulsie U/A)</i>			Din exterior spre interior	Congestionantă	Cronic
<i>Hidrogeluri</i>					
<i>Paste</i>			↓	↓	Penetrația mărește inflamația
<i>Unguente emulsificante A/U</i>					
<i>Lipogeluri</i>					
<i>Pansamente ocluzive</i>					

Schema 2.

Utilizarea corectă în tratamentul extern a preparatelor formate din sisteme bifazice sau trifazice ^(9, 34)



1.4. Starea pielii

Dacă bariera epidermică prezintă discontinuități datorită traumatismelor de diferite origini (vezicule, eczeme, parazitoze cutanate, plăgi), toate substanțele active vor trece în derm.

De aici rezultă importanța alegerii vehiculului în cazul unui strat cornos normal, deoarece deosebirile de pătrundere a substanțelor active datorită diferitelor vehicule sunt mai pronunțate.

Pielea animalelor bătrâne sau aflate într-o stare de întreținere proastă vor determina rate ale absorbției semnificativ mai reduse datorită modificărilor atrofice ale aparatului pilo-sebaceu.

Aplicațiile ocluzive vor produce intensificări ale circulației cutanate, vasodilatări și creșterea temperaturii pielii care vor intensifica rata absorbției.

Resorbția prin piele a substanțelor hidrosolubile este favorizată de macerarea pielii ca urmare a băilor de vapori sau cu apă caldă (când are loc o scădere a vâscozității sebumului) sebumul devenind miscibil cu unguentele (3, 21, 25, 32, 43).

1.5. Modul de aplicare

Proprietățile reologice ale bazelor de excipient permit ca substanța activă medicamentoasă să fie aplicată într-un strat continuu pe suprafața pielii.

Cantitatea medicamentului în derm este proporțională cu cea întrebuințată, precum și cu durata și numărul aplicărilor.

Degresarea prealabilă a pielii cu solvenți (alcool, acetonă, benzină, clorofom) mărește absorbția în majoritatea cazurilor.

În general, aplicarea multor solvenți, excluzând apa, poate să provoace modificări notabile legate de rezistența barierei pielii.

Se pare că acest fenomen este provocat de schimbările produse de acești solvenți asupra coeficientului de activitate și a constantei de difuziune.

Adaosul unor *enzime* (ex: hialuronidaza) facilitează penetrația (10, 14, 17, 21, 39, 70).

O *piele normală* are un aspect compact, este netedă, elastică, dar nu lucioasă și nu prezintă pori dilatați, exfolieri.

Pielea uscată apare datorită unor deficiențe în consumul de grăsimi și a deshidratărilor, **alipia** fiind fenomenul care determină pierderea elasticității, creșterea sensibilității și a ratei de alergizare.

Pielea uscată, subțiată, sensibilă reclamă rehidratare, aport lipidic, reacidifiere și aplicarea de protectoare.

Curățirea se face de preferat prin loțiuni detergente hipoalergice cu pH acid și se vor elimina săpururile cu pH alcalin.

Protecția se asigură cu creme rehidratante și revitalizări cu vitamine și grăsimi.

Acest tip de piele este mai frecvent întâlnit la: reptile, păsări de colivie, cobai, etc (7, 15, 29).

Pielea grasă este cel mai frecvent întâlnită la câine și pisică și este urmarea hiperfuncției glandelor anexe ale pielii, secreția glandelor sebacee devenind anormală (24, 27, 30, 46, 50).

Afluxul sebaceu generează un aspect lucios al pielii, grăsimea determină dilatarea foliculilor piloși și dilatarea porilor, aceste modificări ale funcționalității pielii atrăgând după sine acneea și seboreea.

Tratamentul reclamă produse de curățire, care acționează în profunzime, creme adsorbante care echilibrează secrețiile și combat inflamația (18, 45, 49).

1.6. Factorii care afectează traversarea transdermală

Factorii structurali ai pielii, prin ei înșiși, influențează în general rata și extinderea deplasării unui farmakon prin straturile cutanate.

De aceea ar fi de interes prezentarea principalilor factori ai penetrării transcutanate cu referire la factorii fiziologici, care pot diferi de la o specie la alta.

1.6.1. Factorii moleculari

Ergonomia aplicărilor topice a condus cercetătorii către investigarea unei unei largi game de compuși cu aplicabilitate topică.

În timp medicamentele comercializate în terapia dermatologică umană sub formă de **patch systems (emplastre)** au inclus substanțe foarte diverse de la scopolamină, nitroglicerină, clonidină, pâna la estradiol, testosteron și chiar fentanil

sub numeroase condiționări, de la semisolide, pentru antiinflamatorii, antiinfecțioase și anestetice locale.

Un farmakon ideal care să penetreze printr-o piele normală va avea greutate moleculară mică (≤ 500 Da), câțiva atomi disponibili pentru cuplarea cu hidrogenul, liposolubilitate $< 2,6$ și un punct de topire scăzut.

În afara acestor parametri, performanțele de penetrare scad sensibil, deși pentru medicamentele puternice sau cele care țintesc foliculul pilos eliberarea medicamentelor este realizabilă (10, 23, 24, 42).

1.6.2. Excipienții și formularea

Marea majoritate a formulărilor comerciale aplicate pe piele, fie intenționat fie din neatenție, conțin numeroase substanțe cunoscute ca excipienți (diluanti, conservanți, aromatizanți, stabilizatori etc.).

Substanțele active conținute în cadrul excipienților, fie în stare dizolvată, fie ca emulsii sau suspensii aduse la o anumită concentrație.

Activitatea formulărilor comerciale este bazată pe mobilizarea substanțelor active în sau prin piele.

Până în prezent se consideră că doi factori sunt responsabili de rata și cantitatea de substanță activă care părăsește excipientul cu rol de vehicul, mobilizându-se prin piele.

Primul este legat de solubilitatea relativă și absolută a medicamentului în cele două faze, vehicul și piele.

Solubilitatea relativă va determina coeficientul de partiție care, în schimb, va determina necesarul de medicament care va fi luat de către suprafața pielii din vehicul, în timp ce solubilitatea absolută va determina cantitatea totală care poate să fie conținută în cadrul suprafeței pielii.

Al doilea factor este difuzibilitatea.

Vehiculele, din acest considerent, trebuie să fie suficient de solubile pentru a conține substanța activă într-o formă estetică acceptabilă și în același timp medicamentul trebuie să fie suficient de solubil în lipidele de la suprafața pielii, capabile să difuzeze printre lipidele intercelulare pentru a ajunge la locul acțiunii (7, 11, 17, 26, 41).

Teoretic, atâta timp cât nici medicamentul și nici vehiculul nu vor afecta pielea, valoarea fluxului maxim (J_{\max}) se va observa pentru un medicament din orice gamă de excipienți saturați cu acel medicament. Acest lucru înseamnă că, cu excepția soluțiilor suprasaturate, valoarea fluxului maxim transcutanat va putea fi crescută doar prin schimbarea caracteristicilor pielii prin:

- a) creșterea difuzibilității prin SC;
- b) modificarea coeficientului de partaj între lipide cutanate sau între alți constituenți ai pielii;
- c) creșterea solubilității în lipidele intercelulare.

Este unanim recunoscut că multe vehicule excipient nu interacționează doar cu medicamentul aplicat, ci acesta va interacționa și cu pielea, o penetrare deficitară a medicamentului sau a vehiculului fiind dependente de aceste interacțiuni.

Așa cum arată CROSS (2001), tipurile de efecte datorate vehiculului în legătură cu modificarea coeficientului de partaj în sau asupra difuzibilității barierei cutanate, au putut fi studiate prin folosirea membranelor inerte de tip siliconic sau după ROSADO (2003) prin pretratarea pielii cu excipienți vehicul care au determinat creșterea gradului de penetrabilitate ^(11, 41).

1.6.3. Integritatea pielii

Numeroase studii de farmacocinetică și farmacodinamie a pasajului transdermal au prezentat rezultate bazate pe pielea normală, în mod particular prin stratul cornos intact, dar există puține informații în legătură cu efectele specifice ale bolilor de piele în penetrarea transdermală a medicamentelor, deși este logic să se bănuiască faptul că pierderea progresivă de strat cornos va diminua în mare măsură funcția de barieră a pielii.

În mod similar, după BENFELDT (1999), degresarea pielii cu ajutorul acetonei a crescut în mod semnificativ penetrația *in vivo* a salicilaților, măsurată prin microdializă. Modificarea conținutului lipidelor și a fluidității poate fi considerată ca una din strategiile de creștere a permeabilității transdermale ^(3, 37).

De asemenea, se cunoaște că compoziția lipidelor în piele variază în funcție de bolile epidermei, care pot să afecteze în mod dramatic pasajul medicamentelor pe calea subcutanată.

Și mai important, unele medicamente, cum sunt de exemplu corticoizii topici, destinați folosirii în bolile de piele sunt de obicei aplicați în zone unde epidermul este compromis. În acest fel, pătrunderea în circulație determinând reacții adverse pentru aceste medicamente.

Stratul cornos poate fi afectat datorită aplicațiilor cutanate care preced folosirea topicelor. De exemplu, folosirea alcoolului este cunoscută prin iritația pe care o determină prin degresarea membranei și întreruperea stratului cornos.

Studiile recente au demonstrat că metode uzuale de curățire a pielii sau de acoperire a unui loc al pielii, incluzând aici bărberire, aplicarea de benzi de tip emplastru, aplicarea de clorhexidrina alcoolică, toate pot crește penetrația transdermală a metilsalicilatului (3, 10, 38, 39).

1.6.4. Circulația sangvină a pielii

Circulația sangvină în derm se comportă în direcția eliminării substanțelor care au penetrat straturile superficiale ale pielii. Întreruperea circuitului sangvin cutanat va determina ca și consecință reducerea ratei clearance-lui substanțelor la locul acțiunii și, în consecință, inițierea acumulării periferice a substanței active de după locul aplicării.

Ocluzia circuitului sangvin cutanat a fost utilizată pentru a realiza penetrarea transdermică corticosteroizilor care, în schimb, vor determina vasoconstricția vaselor cutanate și astfel, limitarea clearance-lui local al medicamentului (22, 29, 30).

În mod similar, QIAO (1993) a arătat că modificările în absorbția topică a parathionului la porc a putut fi corelată cu circuitul sangvin cutanat, în timp ce ocluzia locului a negat diferențe datorate circuitului sangvin (37).

O consecință evidentă a medicamentelor aplicate pe piele și care ajung la vascularizația zonală este aceea că medicamentul sau metaboliții săi și, posibil, constituenții excipientului pot fi disponibili pentru o absorbție sistemică și apoi distribuție.

Acest lucru poate fi destinația intenționată a unui medicament în mod particular atunci când alte administrări sistemice nu sunt ideale.

În consecință, concentrațiile farmaconilor din circulația sistemică pot să predisună la toxicitate și reacții adverse legate de doze.

Este de notat că orice interacțiune a medicamentelor, posibil de a fi întâlnită datorită coadministrării anumitor medicamente, va fi posibil să apară pentru unul sau ambii agenți administrați topic și sistemic.

Concentrația medicamentelor aplicate topic și a metaboliților din circulația sistemică au fost utilizate pentru un model matematic care să prevadă cinetica locală a medicamentelor după locul aplicației.

În mod similar, apariția și prezența substanței analizate în sânge și/sau urină a fost considerată evidența subiectivă a eficacității.

Totuși, această constatare poate fi înșelătoare asupra efectelor locale în straturile superficiale ale pielii, în mod particular pentru stratul cornos, așa cum arată într-un studiu complex ROBERTS, (2002), precum și penetrația în straturile profunde nu vor apărea consecutiv analizei concentrațiilor de medicament din organism ⁽³⁸⁾.

În plus, se cunoaște deja cu siguranță, din lucrările lui MILLS (2005), faptul că concentrațiile active ale medicamentului în sângele sistemic nu au reflectat, de exemplu, distribuția locală tisulară a metilsalicilatului aplicat pe piele deasupra articulației coxofemorale de la câine ⁽²⁵⁾.

1.6.5. Locul aplicării

Decizia locului de pe corp unde să se aplice medicația topică este determinată de locul solicitat pentru aplicare directă (de exemplu, cremă inflamatorie pe o piele inflamată, nonsteroidice aplicate asupra traectului unui mușchi sau asupra unei articulații) sau, pur și simplu, pe un loc convenabil când se dorește o absorbție pentru efecte sistemice (emplastrele cu nicotină) .

La animale acest loc în mod uzual înseamnă alegerea unei regiuni greu de ajuns de către animal pentru a limita posibilitatea acestora de a interfera sau de a îndepărta medicamentul (de exemplu, spatele gâtului la câine și pisică).

O problemă în legătură cu această abordare este că multe medicamente au demonstrat că există diferențe regionale semnificative în legătură cu penetrația transdermică și care pot să fie legate de diferențele în grosimea pielii, densitatea în foliculi piloși și alți parametri fiziologici ai diferitelor zone ale pielii și/sau rata circulației sangvine.

Puține se cunosc în legătură cu diferențele regionale în penetrarea transdermală a medicamentelor la animale.

De altfel, QIAO și colaboratorii au observat diferențe semnificative în rata absorbției parationului aplicat pe diferite locuri la porc ⁽³⁷⁾.

Într-un studiu, MILLS (2004, 2005) a demonstrat diferențe ale penetrării transdermale în funcție de locul penetrării a alcoolilor, hidrocortizonului și testosteronului prin pielea câinelui.

Într-un alt studiu, s-a demonstrat că fentanilul aplicat în regiunea vintrelor la câine a penetrat mult mai rapid și cu un timp de retenție mult mai scurt în comparație cu pielea gâtului (unde emplastrele de fentanil sunt aplicate în mod normal) și a toraxului ^(25, 26).

Aceste teste *in vitro* trebuie combinate și cu studii de farmacocinetică *in vivo* pentru determinarea efectelor a diferențelor regionale în circulația sângelui din țesuturile profunde, activitatea sistemică și clearance.

1.6.6. Densitatea stratului pilos

Studiile inițiale legate de contribuția foliculilor piloși, transpirației și glandelor sebacee la penetrarea medicamentelor prin pielea oamenilor a sugerat faptul că datorită procentului relativ mic (0,1%) din suprafața totală a pielii, anexele piloase sunt puțin importante și contribuie nesemnificativ la penetrarea transdermală a medicamentelor.

Studiile recente au demontat această teorie, demonstrând că anexele cutanate pot întradevăr să acționeze ca o cale prescurtată către straturile pielii pentru câteva substanțe medicamentoase.

Câteva studii importante au contribuit la înțelegerea modului prin care se face eliberarea transdermică a medicamentelor prin anexele piloase ale pielii.

HUEBER și colaboratorii (1994) au utilizat țesutul plăgilor ca exemplu pentru pielea lipsită de foliculi piloși și de alte anexe și au efectuat un studiu comparativ de absorbție prin această piele în comparație cu pielea normală a șobolanilor.

Colectivul a concluzionat că anexele pielii au contribuit în mod semnificativ ca rută de penetrare pentru patru medicamente steroidice, și, probabil, și pentru alte molecule cu greutate moleculară și proprietăți fizico-chimice similare ⁽¹⁵⁾.

Într-un studiu care investiga penetrarea locală a metilnicotilatului, un vasodilatator, prin pielea normală, s-a constatat că constantele farmacodinamice ale schimbărilor din circulația sangvină cutanată, măsurată prin metode laser, doppler,

volcimetrice ca un indicator al penetrării și activității medicamentelor au demonstrat creșteri mai mari în cazul penetrației prin pielea frunții, în comparație cu cea a brațului, cu cele mai mici modificări înregistrate pentru circulația sangvină din palmă (22).

Totuși, principala critică adusă acestei lucrări a fost aceea că efectele densității foliculare nu pot fi diferențiate de variațiile regionale în densitate și reactivitate în vascularizația locală, pentru că peste tot ar apărea că tipul de anexe și concentrația pot să favorizeze penetrația medicamentelor mai mult decât s-a crezut inițial și acest fapt ar putea avea o relevanță și mai mare atunci când s-ar aplica substanțe topice la animale și vor putea să fie un factor regional care contribuie la penetrația transdermală a medicamentelor.

O considerație importantă asupra rolului foliculului pilos este activitatea sebumului de a dizolva molecule lipofile. Întrădevar, unele formulări medicamentoase țintesc acest mecanism așa cu arată RIVIERE (1990).

Un exemplu este fipronilul (*Frontline*) care este aplicat topic la câine și pisică pentru prevenirea infestațiilor cu purici. Aici, sechestrarea medicamentului în foliculii piloși ar putea să contribuie la durata și efectul medicamentelor, în ciuda spălarilor repetate a animalelor (40).

Un alt mecanism propus de BAMBA, (1993) pentru optimizarea eliberării medicamentelor transfolicular a fost folosirea lipozomilor direcționați către sebum și în jurul deschiderilor foliculare.

Unele vehicule de natură alcoolică s-au demonstrat a fi amplificatori ai eliberării transfoliculare a medicamentelor, fapt care a fost legat de natura solventului etanolic care acționează asupra sebumului din folicul (2).

1.6.7. Hidratarea pielii

Efectul hidratării asupra pielii este binecunoscut, puterea absorbivă a stratului cornos putând să crească până la de zece ori greutatea sa uscată atunci când este imersată în apă.

Așa cum arată ROBERTS, (1978, 2002), cheratocitele gonflează și absorb apa în matrixul cheratinos intracelular, determinând întreruperea straturilor cornoase.

Permeabilitatea acestuia s-a demonstrat că este foarte mare, reacționând rapid la hidratare până la atingerea unui nivel de echilibru (38, 39).

1.7. Metode de amplificare a penetrației transdermale

1.7.1. Amplificatorii penetrației chimice

Amplificatorii gradului de penetrare sunt substanțe care pot diviza sau să interacționeze cu constituenții pielii, în special cu constituenții fracțiunii lipidice intercelulare și induc o creștere temporară și reversibilă a proprietăților de barieră a pielii.

HIRVONEN (1994). arată că similar cu hidratarea, amplificatorii de penetrație sunt posibil de a interacționa cu unele componente ale pielii pentru creșterea fluidității în lipidele intercelulare, prin gonflarea cheratocitelor și/sau prin extragerea componentelor structurale, reducerea funcției de barieră a stratului cornos ⁽¹⁴⁾.

În acest sens KARANDE, (2004) a sugerat că amplificatorii de penetrație pot crește de până la 100 de ori permeabilitatea pielii la macromolecule (între 1-10 kDa), incluzând heparina, hormon luteotrop (LHRH) și oligonucleotide fără a induce iritația pielii ⁽¹⁷⁾.

1.7.2. Mijloacele fizice pentru amplificarea penetrației transdermale

Se cunosc câteva tehnici în care curentul electric sau câmpul energetic poate să favorizeze penetrarea transcutanată a medicamentelor.

Valoarea acestor tehnici este legată de amplificarea penetrării transdermice a moleculelor mari, polare, care în mod normal nu sunt potrivite pentru aplicații topice și prin reducerea perioadei de remanență a produselor aplicate topic, cum ar fi de exemplu anestezicele locale.

1.7.2.1. Ultrasunetele

Ultrasunetele favorizează penetrarea transdermică datorită faptului că undele de joasă frecvență afectează stratul cornos în virtutea fenomenului de cavitație.

Studiile inițiale au utilizat unde cu frecvență folosite în fizioterapie, constatându-se că cele care au determinat creșterea gradului de penetrare până la 1000 de ori au fost cele care foloseau ultrasunete de joasă frecvență (20kHz).

De asemenea s-au mai înregistrat unele rezultate favorabile prin folosirea ultrasunetelor pentru amplificarea penetrării insulinei, eritropoetinei și interferonilor în pielea omului și la iepure ^(3, 17).

1.7.2.2. Iontoforeza

CROSS (1995) definește iontoforeza ca un mijloc care folosește microcurenți electrici ($0,5\text{mA}/\text{cm}^2$) aplicat între doi electrozi, în contact cu pielea pentru a conduce molecule încărcate electric (de altfel moleculele neutre pot fi amplificate prin electroosmoză) prin bariera pielii.

Eficiența iontoforezei depinde de:

- polaritate,
- valență și
- mobilitatea moleculelor de medicament, la care se adaugă:
- ciclul electric și
- formularea medicamentului ⁽¹¹⁾.

Iontoforeza a fost demonstrată ca fiind un amplificator al disponibilizării prin stratul cornos al proteinelor și al oligonucleotidelor în cadrul testelor clinice care s-au efectuat cu lidocaină și fentanil.

Un dezavantaj al iontoforezei este acela că foliculul pilos are cea mai mică rezistență și curentul electric poate să afecteze ireversibil creșterea părului ^(13, 22, 66).

1.7.2.3. Electroporația

Electroporația implică aplicarea unor pulsuri electrice foarte scurte (ms) (100-1000V/cm) asupra pielii. Acest procedeu crează micropori apoși prin stratul cornos, care vor permite medicamentului să penetreze mai bine.

Electroporația a fost folosită pentru transportul vaccinurilor, lipozomilor și microsferelor. Similar iontoforezei pielea poate fi afectată în cadrul electroporației, procedeu fiind încă în studiu.

1.7.2.4. Sistemele de eliberare particulo-mediate

În ultima vreme în medicina umană și cea veterinară există un interes crescând în legătură cu uzul tehnicilor de imunizare fără ac datorită considerațiilor practice și rolului epidermei ca organ imunitar.

Eliberarea epidermică mediată a particulelor (sau *Particle Mediated Epidermal Delivery = PMED*) folosește particule din aur încărcate cu ADN sau proteină care

sunt accelerate în interiorul epidermei cu ajutorul unui dispozitiv similar celui care este folosit pentru disponibilizarea ADN-ului sau a vaccinurilor proteice ⁽³³⁾.

Aceste particule fac contactul cu rețeaua densă a antigenilor epidermici prezentând celule (APCs) care vor rezulta în prezentarea antigenilor în sistemul imun prin transferarea APCs.

Cheratocitele locale vor fi transferate, la rândul lor și vor secreta antigeni care vor fi captați de către celulele APCs rezidente.

PMED a fost deja utilizată cu succes în medicina veterinară în protecția porcilor împotriva virusului influenței A, pentru a determina imunitate îndelungată la bovine împotriva herpes virusului și pentru a transfera ADN citokine la câine în cadrul imunoterapiei cancerului.

2. Caracteristici generale ale pielii și părului la câine

2.1. Învelișul pilos

Este o caracteristică principală a pielii mamiferelor, cu unele foarte rare excepții (cazul pangolinului, tatu-ului, balenei, delfinului și hipopotamului).

Perii sunt derivați din epiderm la fel ca penele și solzii. Ei sunt invaginați tubulare epidermice, la baza cărora se găsește *papila dermică*.

În linii mari, structura foliculilor piloși la diversele specii de mamifere domestice și sălbatice se aseamănă, dar modul lor de grupare este extrem de variat.

Există foliculi simpli care produc un singur fir de păr și foliculi ramificați care dau naștere la mănunchiuri de fire ^(8, 29, 30, 34, 43, 44, 64).

Perii senzitivi cuprind vibrizele și perii tilotrichi.

Perii comuni sunt fie:

- de acoperire (lână, blană), fie
- de apărare (țepi, coamă).

Perii comuni și cei tilotrichi au o evoluție ciclică, trecând prin fazele:

- *anagenă*,
- *catagenă* și
- *telogenă*.

Ciclurile piloase sunt în strânsă legătură cu sezoanele anuale, influențele endogene fiind slab precizate.

Se pare că unii hormoni pot influența, dar nu pot controla mitozele cutanate, factorul de control fiind localizat în țesutul propriu, șalonii, difuzați intra-tisular, manifestând o activitate de inhibare a mitozelor.

La majoritatea animalelor, năpârlirea se petrece sub formă de valuri sezoniere, pe când la om și la cobai ciclurile piloase sunt independente între firele ce alcătuiesc blana, năpârlirea având loc după un model „mozaicat”, continuu.

Interacțiunile hormonale creează un sensibil echilibru în cadrul unor moduri de creștere ușor diferite prin răspunsul la constrângerile selective de supraviețuire și perpetuare, cu schimbări ale pilozității ⁽⁸⁾.

Învelișul pilos al animalelor are un rol important în protecția epidermului și în termoreglare.

Exemplul cel mai spectaculos este ursul polar, a cărui blană îi permite să suporte, fără activarea termogenezei, diferența de temperatură - corp - mediu ambiant; de până la 100 °C.

Pentru practica veterinară, blana animalelor poate fi considerată ca o barieră în aplicarea topică la multe specii, deoarece reduce contactul medicament - piele.

Densitatea foliculilor piloși este foarte diferită.

Câinii au o densitate de 100-600 grupuri foliculare/cm², dar există evidente diferențe în funcție de rasă.

Glandele sebacee însoțesc fiecare fir de păr, cu excepția unor peri secundari.

Mărimea și densitatea lor cresc în ordinea:

- iepure,
- cal,
- câine.

Există și diferențe în funcție de regiunea corporală, cele mai dense găsindu-se în conductul auditiv extern, în regiunea perianală și în cea inghinală.

Acestea conțin monoaminoxidază și colinestrază specifică și nespecifică, cu mari variații în funcție de specie.

Prin secrețiile sebacee epidermul este păstrat integru, funcția sa de barieră fiind conservată (22, 29, 32, 40, 46, 50).

Glandele sudoripare sunt, după modul de secreție:

- *ecrine* și
- *apocrine*.

Spre deosebire de om, la animale, majoritatea glandelor sudoripare sunt de tip *apocrin* (epitrichiale).

2.1.1. Culori si tipuri de păr la câine

Deși tipurile de păr la caine sunt foarte diverse, mulți autori au încercat să le clasifice în funcție de:

- culoare,
- lungime,
- caracteristicile medulare si
- cortexului (30, 44, 45, 69).

Tipurile de păr pot fi împărțite în:

- păr de lungime normala (intermediar),
- păr scurt și
- păr lung.

Părul de lungime intermediară

Părul de lungime intermediară se poate regăsi la Ciobănescul German, Welsh Corgi și canidele sălbatice, cum ar fi lupul și coiotul.

Acesta este compus din peri primari și peri secundari. O proporție însemnată din cantitatea totală de păr este reprezentată de părul de tip secundar, această proporție se referă la număr nu și la greutate.

Următoarele două categorii de păr sunt, de asemenea compuse din păr de tip primar și păr de tip secundar, dar dimensiunea și numărul acestora variază foarte mult față de părul de lungime intermediară. ⁽³¹⁾.

Părul scurt

Roba scurtă poate fi aspră sau fină.

Părul scurt aspru este caracteristic pentru Rottweiler și pentru majoritatea terrierilor. La acest tip de păr foliculii primari sunt foarte bine reprezentați, timp în care, cei secundari au o creștere mai puțin însemnată.

Greutatea totală a robei este mai mică, părul de tip secundar cântărește mai puțin și crește în număr mai mic comparativ cu părul intermediar.

Părul scurt fin este caracteristic raselor Boxer, Dachshund și Miniature Pinscher. Acest tip de păr are cele mai multe fire pe unitatea de suprafață. Firele de păr secundare sunt numeroase și bine dezvoltate iar firele primare sunt de mici dimensiuni comparativ cu roba normală.

Părul lung

Tipul de păr lung poate fi, de asemenea, împărțit în două categorii: părul lung cu textură fină și părul lung aspru.

Roba lungă fină este caracteristică pentru rasa Cocker Spaniel, Pomeranian și Chow Chow.

Acest tip de păr are o greutate mai mare pe unitatea de suprafață decât părul normal, excepție făcând rasele toy, în cazul cărora greutatea este mai mică datorită fineții firului.

Roba lungă și aspră este caracteristică raselor Poodle, Bedlington Terrier și Kerry Blue Terrier.

Firele de *tip secundar* reprezintă până la **70% din greutatea totală a robei** și până la **80% din numărul total de fire**. Rasele menționate mai sus au tendința de a pierde mai puțin păr comparativ cu alte rase de câini.

Pigmentația fiecărui fir de păr poate fi uniformă pe toată lungimea sau poate să varieze foarte mult.

Tipul de păr agouti care se regăsește la rasele Ciobănesc German, Norvegian Elkhound, este alb sau deschis la vârful firului, partea principală a acestuia fiind maro sau negru, în timp ce la bază este galben deschis sau roșcat.

Celulele pigmentare în bulbul firului de păr depozitează pigmenți în sau între celulele corticalei și medularei.

Cantitatea de pigment depozitată în firul de păr și locația acestuia produce diferite efecte optice, chiar dacă în realitate există două feluri de pigmenți. Pigmentul roșcat este denumit eumelanină în timp ce pigmentul galben auriu pheomelanină.

Melanocitele localizate în foliculul pilos produc variabil pigment în timpul perioadei de creștere a firului de păr. În cazul robei negre producția de pigment rămâne activă toată perioada ^(43, 44, 50).

2.2. Structura pielii

Pielea, denumită și sistem tegumentar, este un ansamblu morfofuncțional heterogen conexas, compus din mai multe suborgane.

Științele biomedicale au întotdeauna nevoie de modele animale pentru obținerea informațiilor necesare în dermatologia umană, cu toate că, pe lângă structurile de bază există diferențe remarcabile.

Pielea tuturor animalelor permite organismului să trăiască într-un mediu specific, de care îl separă și, în același timp, îl leagă păstrându-i homeostazia (figura 1).

Deci, pielea separă și unește incomplet, dar eficient, ansamblul organic (spațiul ontologic) de factorii ecologici (spațiul ecologic) ^(30, 34, 43, 50).

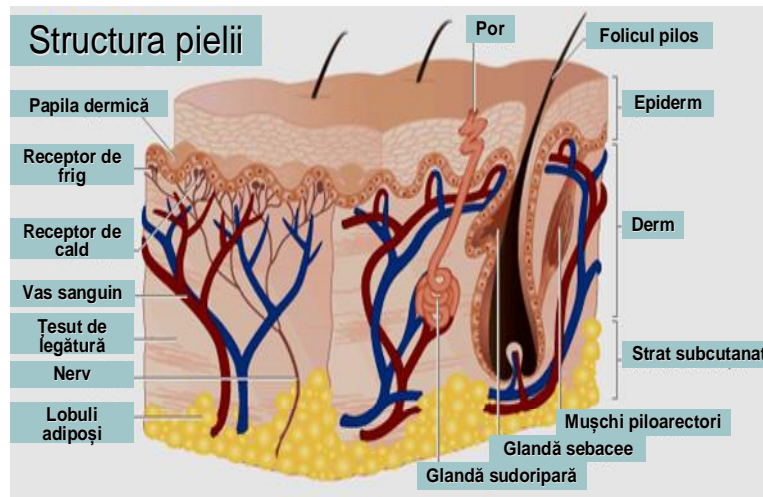


Figura 1. Structura pielii

Sursa: www.nature.drugdiscovery.htm ⁽⁷²⁾

2.2.1. Stratul bazal

Stratul bazal este format dintr-un singur strat de celule cuboidale și columnare așezate pe membrane care separă epiderma de derm, majoritatea acestor celule sunt reprezentate de keratinocite care constant se înmulțesc și sunt împinse înspre straturile superioare pentru a înlocui celulele epidermale superficiale.

Celulele fiice ajung în stratul exterior al epidermei pentru ca, în cele din urmă să se descuameze ca celule moarte cornificate.

Keratinocitele stratului bazal prezintă o heterogenitate morfologică și funcțională, anumite populații au ca funcție principală ancorarea epidermei, în timp ce altele au funcție proliferativă și reparatoare (celule stem) ^(27, 43, 49, 50, 72).

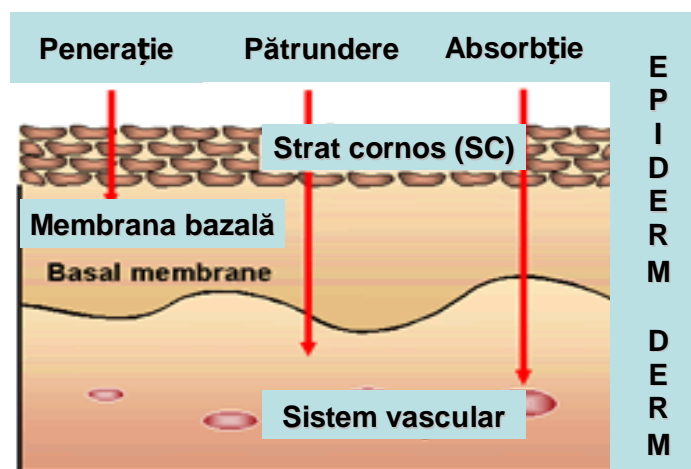


Figura 2. Fazele penetrației pielii

Sursa: www.nature.drugdiscovery.htm ⁽⁷²⁾

Melanocitele, al doilea tip de celule prezente în stratul bazal al epidermei, pot fi de asemenea regăsite în partea exterioară a rădăcinii firului de păr și în matricea foliculului pilos, respectiv în canalele glandelor sebacee și sudoripare.

De obicei melanocitele se divid structural și funcțional în două compartimente: epidermic și folicular.

Deoarece melanocitele nu se colorează prin metoda cu hematoxilină și eozină ele apar în câmp ca celule transparente. În mod normal, în stratul bazal, găsim un melanocit la fiecare **10 până la 20 de keratinocite**.

Melanocitele derivă din creasta neurală și migrează în epidermă, fenomenul având loc în viața fetală timpurie. Între melanocite și keratinocite există o relație strânsă în care ambele tipuri de celule coexistă și interacționează ca simbiozi formând o unitate funcțională și structurală = **unitatea epidermală melanică** (38, 43, 63).

Ultrastructural, melanocitele sunt compuse din melanozomi și premelanozomi tipici și o lamina bazală asociată membranei celulare. Cea mai mare cantitate a pigmentului melanic din piele se localizează în stratul bazal al epidermei deși la animalele cu piele închisă la culoare melanina poate fi regăsită peste tot atât în epidermă cât și în melanocitele superficiale din derm.

Pigmenții melanici sunt principalii răspunzători în colorarea pielii și părului.

Melanina poate avea o paletă largă de pigmenți, cum ar fi eumelaninele negru-brune, pheomelaninele gălbui sau brun-roșcate precum și alți pigmenți care au o natură fiziochimică intermediară. În ciuda diferitelor proprietăți ale melaninelor, toate au o cale metabolică comună, în care dopaquinona este mediatorul principal.

Tirozina este convertită în dopa, care apoi este oxidată în dopaquinonă. Ambele reacții sunt catalizate de aceeași enzimă care conține cupru și anume tirozinaza. Sinteza acestor doi pigmenți este controlată genetic (16, 30, 34, 46).

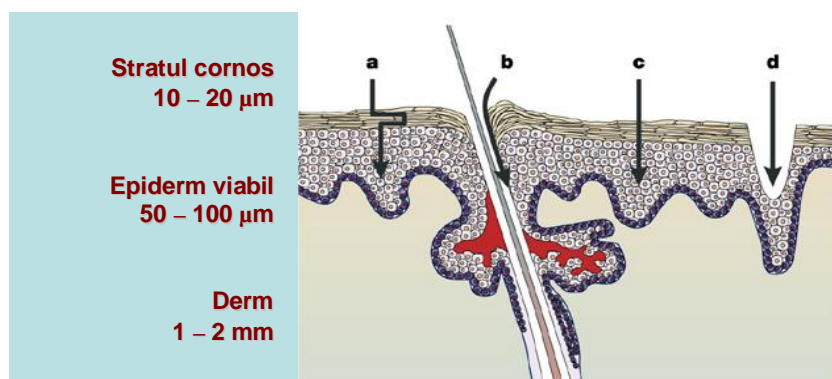


Figura 3. Straturile pielii

Sursa: www.nature.drugdiscovery.htm (72)

2.2.2. Celulele Merkel

Celulele Merkel sunt celule epidermice transparente atașate stratului bazal sau situate imediat sub acesta și apar numai în cazul cuzineților plantari.

Aceste celule specializate (melanoreceptori lent adaptabili) conțin o vacuolă citoplasmatică de dimensiuni mari, care împinge dorsal nucleul.

Celulele conțin desmozomi și granule citoplasmice dense. Celulele Merkel conțin, de asemenea, citokeratină, neurofilamente și o enolază specifică neuronilor sugerând o dublă diferențiere atât epitelială cât și neurală (43, 46, 72).

2.2.3. Stratul spinos

Stratul spinos este compus din celulele fiice ale celulelor stratului bazal. În cazul pielii acoperite de păr acest strat este compus din unu sau doua rânduri de celule.

Stratul spinos devine mult mai gros în cazul cuzineților, planului nazal și jonctiunilor mucocutanate, situație în care poate fi compus chiar și din **20 de straturi** de celule.

Keratinocitele stratului spinos apar ca fiind conectate prin punți intercelulare, care sunt mult mai bine definite în cazul pielii care nu este acoperită cu păr (43).

Din punct de vedere ultrastructural, keratinocitele se caracterizează prin prezența desmozomilor și tonofilamentelor.

Calciul și calmodulinul sunt elemente cruciale în formarea desmozomilor și hemidesmozomilor. Cel puțin 3 feluri de proteine care leagă calmodulinul și care sunt derivate ale keratinocitelor participă la reglarea interacțiunii calciu-calmodulin:

- caldesmona,
- desmocalmina și
- spectrina (43, 52, 72).

Mai multe studii ale diferiților autori, au furnizat modele electroforetice ale proteinelor izolate din keratina diferitelor specii de animale arătând diferențe în legarea proteinelor, sugerând că această tehnică poate fi utilă în clasificarea taxonomică.

Keratinocitele stratului spinos sintetizează *granule lamelare* (keratinosomi și corpi Odland) (29,44).

2.2.4. Celulele Langerhans

Celulele Langerhaus sunt celule dendritice mononucleare localizate suprabazal. Ele sunt celule epidermice transparente care nu se colorează pentru melanină prin metoda Dopa. Celulele Langerhans, în cazul multor specii, au organele intracitoplasmice caracteristice (granule Langerhans și Birbeck) (29, 30, 34).

Totuși celulele Langerhans-like studiate la câine nu conțin aceste granule.

Celulele Langerhans sunt aureofile, se colorează cu clorură de aur și conțin:

- adenzin-trifosfataza,
- vimentină și
- proteina S-100.

Aceste celule își au originea în măduva hematogenă aparținând liniei monocitelor, funcția lor fiind cea de procesare a antigenelor și de stimulare a aloantigenelor. Studiile efectuate la oameni au arătat că numărul celulelor Langerhans diferă de la o zonă la alta a pielii și chiar diferă de la un individ la altul. Când se face numărătoarea celulelor Langerhans dintr-o leziune se va lua ca etalon o porțiune de piele normală.

2.2.5. Stratul granular

Stratul granular este variabil reprezentat în pielea acoperită de păr.

În regiunile unde este prezent are o grosime de unul sau două straturi de celule.

În cazul pielii glabre sau la inserția foliculului pilos stratul granular poate avea o grosime de **4 până la 8 celule**.

Celulele acestui strat sunt aplatizate, bazofile și conțin nucleii micșorați și granule keratohialine, puternic bazofile, în citoplasmă. Granulele keratohialine sunt pseudogranule deoarece le lipsește membrana, acestea pot fi descrise ca agregate insolubile (43).

2.2.6. Stratum lucidum

Stratum lucidum este un strat subțire, compact, format din celule moarte, complet cheratinizate. Acest strat este anuclear, omogen cu picături refractile de **eleidină**.

Stratum lucidum este cel mai bine dezvoltat în zona cuzineților și este mai puțin dezvoltat în planul nazal și este absent în alte porțiuni ale pielii (26, 27, 34, 43).

2.2.7. Stratul cornos

Stratul cornos este un strat extern format din țesut complet cheratinizat și este în permanență înlocuit.

Acest strat, care este format din celule aplatizate, anucleare eozinifilice, fiind mai gros în cazul pielii glabre.

Descuamarea continuă este compensată prin proliferarea celulelor bazale, ceea ce păstrează o grosime constantă a epidermei.

Corneocitul diferențiat are o structură externă înalt specializată numită și înveliș celular, care are funcție de protecție.

Acesta se dezvoltă sub membrana plasmatică a celulelor epidermice stratificate, în teaca rădăcinii interne și medulara foliculului pilos precum și în cuticula ghearelor.

Formarea învelișului celular este asociată cu o activitate crescută a transglutaminazei calciu dependente, care catalizează legarea încrucișată a precursorilor proteici formând polimeri insolubili de dimensiuni mari ^(22, 27).

Învelișul cornos oferă suport mecanic celulei pentru a rezista invaziei microorganismelor și factorilor nocivi din mediu. Totuși nu pare să aibă un rol semnificativ în reglarea permeabilității.

Suprafața stratului cornos este neuniform mai ales în ceea ce privește zonele acoperite cu păr. Acesta este acoperit de un film omogen care are tendința de a acoperi structura scvamelor și joncțiunile intercelulare ale acestora ^(5, 43).

La o examinare mai atentă, suprafața este formată din celule hexagonale și o substanță amorfă. Baza tecii foliculului pilos este astupată de o substanță amorfă (formată din lipide de origine sebacee și cutanată) și scvame ⁽²²⁾.

Se consideră că lipidele joacă un rol important în structura, diferențierea și funcția epidermei ⁽³⁹⁾.

Compoziția lipidică a epidermei se schimbă dramatic în timpul cheratinizării, începând cu cantități mari de fosfolipide, ca la sfârșit să predomină ceramidele, colesterolul și acizii grași. Lipidele de pe suprafața pielii câinilor și pisicilor au fost studiate prin metoda cromatografiei în strat subțire.

S-a constatat că acestea conțin mai mulți esteri ai sterolului, colesterolii liberi, esteri ai colesterolului și ceruri, dar mai puține trigliceride, monogliceride, acizi grași liberi, ceruri monoesterificate, decât pielea umană.

S-a sugerat că lipidele de pe suprafața pielii câinilor sunt în principal de origine epidermică, în timp ce la oameni sunt în principal de origine sebacee (22, 29, 43, 51).

2.2.8. Membrana bazala

Membrana bazală este o interfață fiziologică, aflată între epidermă și alte structuri ale pielii, (structuri auxiliare, nervoase, vasculare, mușchi netezi) și țesutul conectiv adiacent (dermul).

Această zonă are importanță în:

- ancorarea epidermei la derm,
- menținerea funcției proliferative a epidermei,
- menținerea arhitecturii tisulare,
- repararea leziunilor și
- funcție de bariera.

Zona membranei bazale se diferențiază greu în cazul colorării cu hematoxilină și eozină, dar se colorează ușor prin metoda PAS. Este cel mai bine reprezentată în zonele fără pilozitate și la jonctiunile mucocutanate (23).

Ultrastructural membrana bazala poate fi împărțită în 4 componente, ordinea fiind de la epiderm la derm:

- membrana celulelor bazale,
- lamina lucida,
- lamina densa și
- sublamina densa, care include fibre de ancorare (27, 30, 43, 44, 64).

2.2.9. Dermul

Dermul (*corium*) este o parte integrantă a țesuturilor conjunctive ale organismului și este de origine mezodermică.

În zonele slab acoperite de păr dermul are grosimea cea mai mare, mai ales dacă epiderma este subțire.

În cazul pielii foarte subțiri, aceasta se datorează faptului că dermul este foarte subțire. Dermul este compus din fibre și celule. Conține, de asemenea, structuri auxiliare ale epidermei, mușchi, vase limfatice și sanguine, nervi.

Deoarece pielea cu pilozitate normală a câinilor nu posedă o rețea reticulară, papilele dermale nu pot fi observate în mod normal (27, 43, 50, 51).

2.3. Vascularizația pielii

Are rol important în termoreglare și hemodinamică.

Dispoziția vaselor sanguine cutanate variază destul de mult cu: **specia, rasa, sexul, regiunea și gradul de acoperire cu păr.**

Se pot distinge trei plexuri vasculare interconectate:

- *superficial,*
- *mijlociu și*
- *profund.*

Vasele din rețeaua profundă au pereții formați din cele **trei straturi** cunoscute:

- *adventicia,*
- *media și*
- *intima.*

Pe măsură ce se divid, vasele rezultate au pereții din ce în ce mai subțiri.

Glandele cutanate sunt vascularizate destul de neuniform, probabil în funcție de activitate și de modul de secreție ^(2, 29).

La câine și pisică vascularizația glandelor cutanate este destul de săracă. Prezența șunturilor arterio-venoase asigură evitarea blocajelor și previne pierderile de căldură în mediul rece.

Vasele limfatice asigură drenajul lichidului tisular din derm ^(27, 30, 34, 43, 46, 50).

2.4. Ecologia pielii

Pielea formează o barieră protectoare, fără de care viața nu ar fi posibilă.

Această barieră are 3 componente:

- *fizică,*
- *chimică și*
- *microbiană.*

Părul constituie prima barieră fizică și previne contactul patogenilor cu pielea și minimalizează agresiunea elementelor fizice și chimice.

Părul, de asemenea, poate fi sediul unor microorganisme.

Stratul cornos constituie principala barieră fizică.

Este un strat gros, cu celule cheratinizate, puternic aderente între ele, care sunt acoperite de o emulsie de sebum. În afară de funcție, proprietățile fizice, emulsia formează și o barieră chimică împotriva potențialilor patogeni (27, 30, 34, 43, 64, 72).

Substanțele hidrosolubile ale emulsiei conțin săruri anorganice și proteine care inhibă microorganismele. Clorura de sodiu și componentele antivirale cum ar fi *interferonul, albumina, transferina, complementul și imunoglobulinele* se regăsesc de asemenea în emulsie.

În pielea normală a canidelor IgG și IgM se găsesc în spațiile interstițiale ale dermului, în vasele intradermice și în papilele piloase.

IgM se regăsește în membrana bazală a epidermei, foliculii piloși și glandele sebacee. IgA este prezent în glandele sudoripare apocrine, sugerând că are funcție de imunoglobulină secretată de piele, C₃ se găsește în stratul cornos și spațiile interstițiale ale dermului (43).

Singurul factor, care are o influență hotărâtoare asupra florei microbiene, este gradul de hidratare a stratului cornos.

Creșterea cantității de apă la suprafața pielii prin creșterea temperaturii ambientale, creșterea umidității relative sau ocluziile, cresc spectaculos numărul de microorganisme.

În general zonele umede sau cele care sunt mai unse suportă cele mai numeroase populații de microorganisme.

În afara efectului asupra microflorei, cantitatea de apă este importantă în reglarea creșterii epidermale, cheratinizare și permeabilitate .

Microflora normală contribuie de asemenea la apărarea pielii.

Bacterii, ocazional levuri și fungi filamentoși sunt localizați în epiderma superficială, mai ales în spațiile intercelulare și în infundibulul foliculului pilos.

Microflora normală este un amestec de bacterii care trăiesc în simbioză.

Aceasta poate suferi variații odată cu schimbarea mediului cutanat, implicații fiind factori ca pH-ul, salinitatea, umiditatea, nivelul de albumină și nivelul acizilor grași.

Relația strânsă dintre gazdă și microorganisme face ca bacteriile să ocupe anumite nișe și să inhibe colonizarea acestora de către microorganisme patogene.

Anumite organisme se pare că trăiesc și se multiplică pe suprafața pielii formând populații permanente, acestea sunt denumite populații rezidente, iar

numărul acestora poate fi redus, dar ele nu pot fi eliminate prin procedee de dezinfectie.

Flora rezidentă nu este împărțită în mod egal pe toată suprafața pielii, ea este agregată în microcolonii de diferite dimensiuni. Alte microorganisme, care în mod normal sunt luate din mediu pot fi îndepărtate prin metode simple de igienă.

Recent s-a clasificat și a treia categorie de microorganisme denumite „*nomade*”.

Aceste microorganisme sunt pregătite să profite de schimbările microclimatului cutanat și astfel se pot stabili și pot prolifera pe suprafața și în straturile mai profunde ale pielii ^(29, 43).

Majoritatea studiilor efectuate asupra florei microbiene normale de la nivel cutanat la câini au fost calitative ⁽²⁹⁾.

Pielea este un excelent exemplu de biotop, care oferă condiții ideale pentru înmulțirea multor microorganisme și o rezidență temporară pentru altele.

La câini majoritatea studiilor indică populații de:

- *Micrococcus spp.*,
- *stafilococi coagulazo-negativi*,
- *streptococi α -hemolitici*,
- *Acinetobacter spp.* ca fiind rezidenți normali ai pielii.

Stafilococi coagulazo-negativi și coagulazo-pozitivi, mai ales *S. intermedius*, *S. xylosus* și *S. epidermidis*, se izolează frecvent din pielea și părul câinilor sănătoși, și nu se poate face o netă diferențiere calitativă sau cantitativă între speciile de stafilococi și diferite zone ale pielii.

Zonele anală, nazală și joncțiunile mucocutanate orale sunt locații importante pentru *S. intermedius*.

Studiile recente au arătat că și specia *Propionibacterium acnes* poate fi regăsită într-un număr semnificativ pe suprafața pielii și pe firele de păr, pentru a putea fi considerată ca făcând parte din flora canină normală ⁽⁴³⁾.

În plus, se cunoaște că multe specii de ciuperci saprofite, incluzând:

- *Malassezia pachydermatis*,
- *Alternaria spp.*,
- *Aspergillus spp.* și
- *Penicillium spp.*,

pot fi cultivate de pe suprafața pielii câinilor sănătoși ^(30, 34, 43, 65, 72).

2.5. Histochimia epidermei

Studii histochimice de piele a câinilor sănătoși au demonstrat că în toate straturile pielii, exceptând stratul cornos, există o activitate enzimatică oxidativă. În plus s-a pus în evidență o puternică reacție la esteraze nespecifice, mai ales în stratul granular. Enzimele oxidative găsite includ:

- *citocromoxidaza,*
- *succinat dehidrogenază,*
- *glucozo-6-fosfat dehidrogenaza,*
- *isocitrat dehidrogenază,*
- *lactat dehidrogenază și*
- *monoamin oxidază.*

Enzimele hidrolitice regăsite includ:

- *fosfataza acidă,*
- *β -glucuronidaza și*
- *leucin aminopeptidază.*

Nu s-au observat reacții pozitive la colinesterază ⁽⁴³⁾.

Modelul enzimatic al epidermei canine sănătoase arată puține similarități cu epiderma umană, mai ales în ceea ce privește distribuția esterazelor ^(27, 50).

3. Grupele de afecțiuni dermatologice cunoscute la animalele de companie

Pielea este un organ complex, conjunctivo-epitelial de origine ectomezoblastică, îndeplinind funcții multiple. Afecțiunile sale pot fi proprii sau simptomatice, apărute în evoluția altor boli primare. Cele mai frecvente entități morfoclinice ale fanerelor și ale pielii vor fi prezentate în continuare după o prealabilă clasificare a lor.

Clasificarea dermatopatiilor a fost făcută de diverși autori în raport cu o varietate foarte mare de criterii:

- *etiologice*,
- *patogenice*,
- *morfoclinice* etc.

HARVEY și MANSON (1993) cit. Pop și Cristina ⁽³⁴⁾ clasifică dermatopatiile la câini și pisici în următoarele categorii:

Tabelul 1.

Clasificarea dermopatiilor la câini și pisici
(după Harvey R. și Manson I. (1993) cit. de P, Pop și R.T. Cristina ⁽³⁴⁾)

1. Dermatopatii alergice	
Dermatită de tip hipersensibilizant	Dermatită prin hipersensibilizare hormonală
Atopie canină (alergia inhalantă)	Dermatită alergică de contact
Atopia felină	Dermatită alergică la mușcătura de căpușe
Dermatită alergică la alimente și prin intoleranță alimentară	Dermatită alergică la <i>Otodectes cynotis</i>
Dermatită prin autosensibilizare	
Dermatopatie de tip hipotiroidian	Dermatopatie hipoadrenocorticală - Sindromul Cushing
Dermatopatie de tip hipofizo-somatotropă	Dermatopatie de hiperestro-genic
Dermatopatie de tip hipoestrogenic	Dermatopatie de tip hipogonadic la masculi
Dermatopatie seboreică idiopatică	Dermatopatie hiperkeratozică a pernțelor plantare
Dermatopatie prin deficit secundar în cheratinizare	Dermatită lichenoidă psorioziformă
Dermatopatie de tip displazic a epidermului	
Ichtiозa	Dermatopatie prin displazie foliculară
Dermatopatie prin deficit de acizi grași	Aneea
Dermatoze zinc dependente	Dermatopatie de tipul sindromului Schnautzer-Comadon
Dermatoze prin hipovitaminoză A	Dermatopatie discheratozică
Lupulus eritematos	Uveodermatita sau sindromul Vogt-Kaianogi-Harada-Like
Pemfigusul	Alopecia aerată
Pemfigoidul	Sclerodermia
Eruptia medicamentoasă	Sindromul Sjögren
Eritem multiform	Dermatita herpetiformă
Celulita juvenilă	Dermatita pustulo-subcorneană
Piogranulomul steril	Pustulita eozinofilică sterilă
Complexul granular eozinofilic	Imunodeficiența virală
Dermatita miliară	Sindromul hipereozinofilic
Alopecia simetrică	Pododermatita plasmocelulară
Neurodermatita sau alopecia psihogenă	Xantomatoza
Leucemia virală a pisicii	

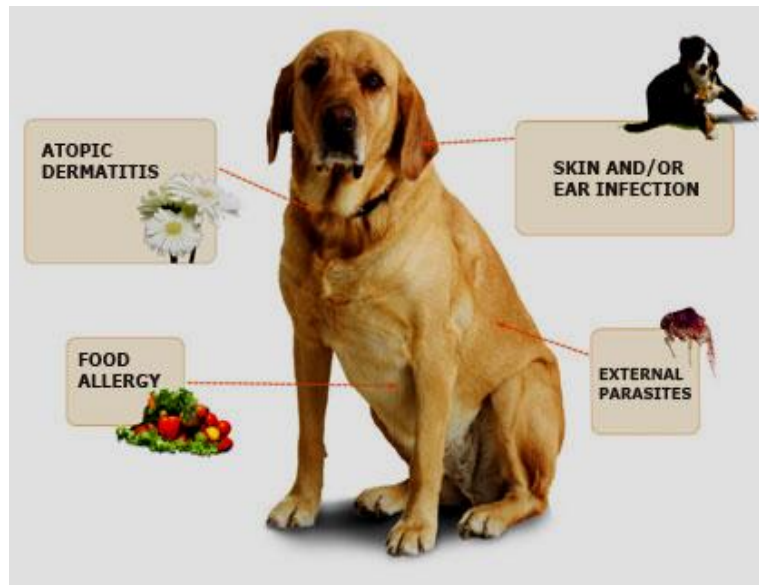


Figura 4. Tipurile de alergeni frecvenți la câine
Sursa: www.yesko.com/stock-medical-veterinary-illustration.⁽⁷⁷⁾

3.1. Alopecia

Alopecia areata (zonală) reprezintă lipsa fanerelor de acoperire pe zone circumscrie, iar lipsa lor pe suprafețe întinse uneori pe întreaga suprafață a corpului poartă denumirea de alopecie generalizată sau completă ⁽³⁴⁾.

Alopecia poate fi congenitală condiționată genetic sau ca urmare a unor fetopatii. Alopecia genetică se transmite prin gene recesive, putând fi letală sau neletală.

Frecvent, alopeciile congenitale sunt și de ordin carențial în iod, vitaminele complexului B, sau de ordin disendocrin, hipotiroidian, hipofizar, hiposuprarenalean, hipogonadic. Alopecia congenitală este frecvent generalizată.

Alopecia câștigată simptomatică apare circumscrișă sau difuză cu tendințe spre extindere variabilă, dependentă de cauză.

Etiologie. Cauzele alopeciei pot fi interne sau externe, congenitale sau câștigate. Cauzele interne primare pot fi de ordin genetic și rezultat al unor organopatii. Cele externe pot fi nutriționale, parazitare, infecțioase, fizice, chimice, mecanice, rezultat al stresului sau terapiei improprii (iatrogene).

Patogeneza. Este explicată prin disgenezia sau disfuncția bulbilor piloși sau plumiferi care vor afecta troficitatea și dezvoltarea fanerelor de acoperire, rezultând atrichoza, hipotrichoza, alopecia, aplumația, deplumația.

Tabloul clinic. Implică răirea sau absența firelor de păr.

Alopecia poate fi:

- generalizată sau
- localizată;
- circumscrișă sau
- difuză.

Pielea poate avea fie un aspect normal, lipsit de prurit, fără leziuni și depigmentată sau poate prezenta prurit, leziuni de grataj, sau erupții de aspect diferit ca formă și întindere. În forma câștigată, alopecia poate debuta prin rădăcirea firelor de păr și prin pseudotundere, după care pot să apară complicații prin infecție cu germeni epifiti piogeni.

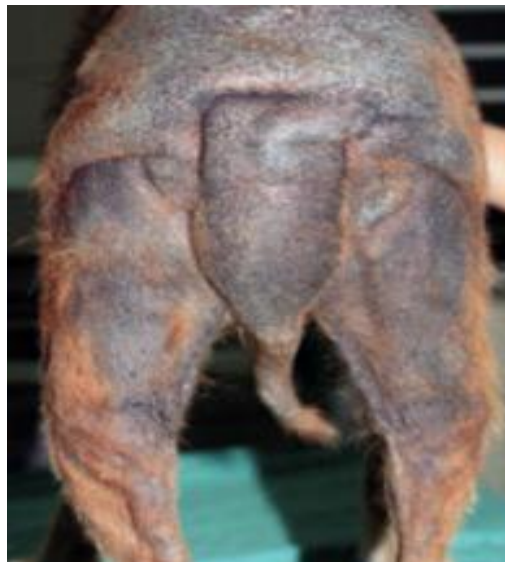

Figura 5. Alopecie la câine

Sursa: <http://www.animalmedia.eu/alopecia.htm> ⁽⁵⁸⁾

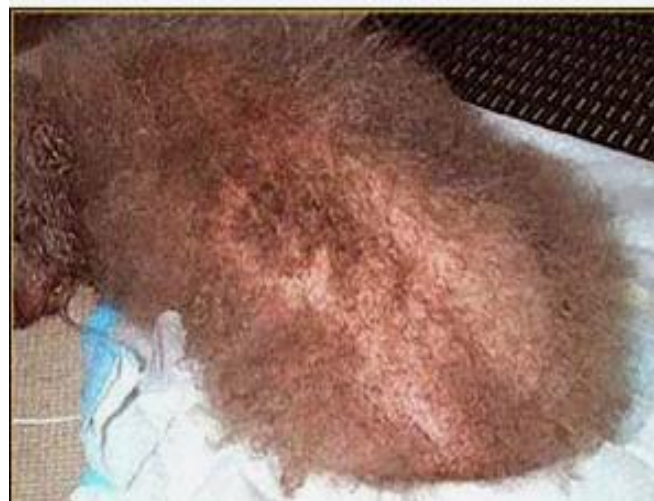

Figura 6. Alopecia la câine

Sursa: <http://www.animalmedia.eu/alopecia.htm> ⁽⁵⁸⁾

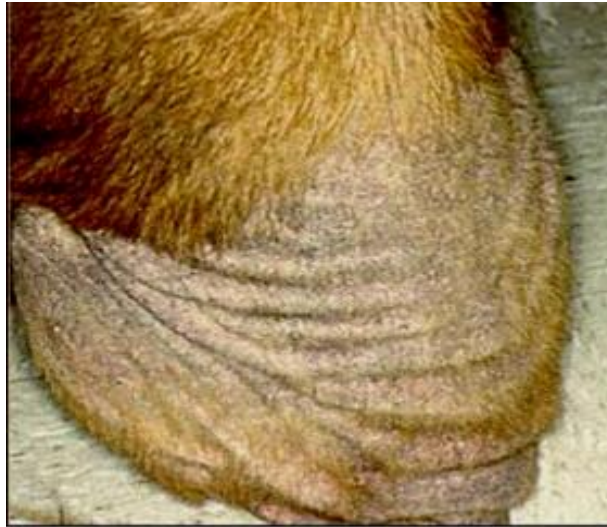

Figura 7. Alopecie la câine

Sursa: <http://www.animalmedia.eu/alopecia.htm> ⁽⁵⁸⁾

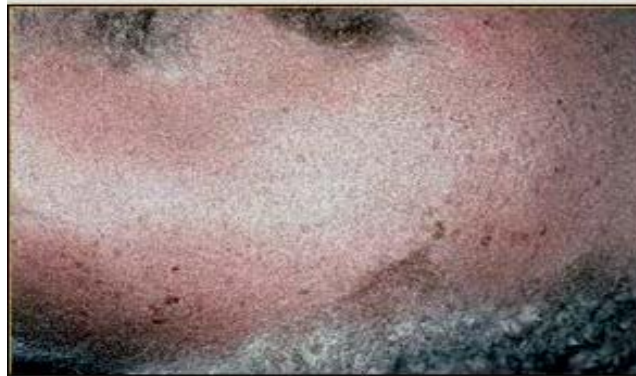

Figura 8. Alopecie la câine

Sursa: <http://www.animalmedia.eu/alopecia.htm> ⁽⁵⁸⁾

Dintre formele eredeopatologice cu semnificație mai deosebită pot fi menționate:

- *Displazia foliculară a părului negru la câine*, presupune o genă homozigotă autosomală, fără a fi identificat caracterul dominant sau recesiv al acesteia.

Ea constă din apariția alopeciei zonale circumscrise, la scurt timp după naștere, pe zonele cu păr negru, în timp ce regiunile cu păr alb rămân intacte. Zonele afectate prezintă fire de păr foarte fin și scurt;

- *Alopecia congenitală prin mutație genetică la câinele african*, implică aspectul nud al corpului, prezentând doar o șuviță de păr în frunte și în vârful cozii.

Diagnosticul clinic este ușor de precizat, este mai dificil de stabilit diagnosticul etiopatologic, impunându-se investigații de laborator.

Evoluția depinde de etiologie, putând fi considerată, frecvent, cronică.

Prognosticul este dependent de factorul cazual.

Tratamentul va consta din aplicarea măsurilor igieno-dietetice, presupunând optimizarea condițiilor de adăpost, igienă corporală, administrarea rațiilor bogate în principii vitaminici (A, B, H, E) și oligoelemente (zinc, iod).

În măsura în care este posibil se va interveni etiotrop, prin combaterea parazitozelor, a dismetaboliilor, a bolilor infecțioase și toxice, a disendocrinozelor, a manifestărilor alergice și pruriginoase, a dermatomicozelor.

Tratamentul local implică toaleta și dezinfectia locului, roburante pe bază de camfor, iod, acid salicilic, soluție alcoolică, unguent ichtiolat, vezicători etc.

Reactivitatea generală poate fi stimulată prin vitamine (A, B, H), Gerovital la carnivore, premixuri mineralo-vitaminice, proteinoterapie sau extracte proteice, preparate arsenicale sulfurate, iodate și hepatoprotectoare.

3.2. Hipertrichoza

Hipertrichoza presupune creșterea excesivă a părului în grosime și lungime. Poate fi un defect genetic sau reprezintă un caracter de rasă la unele specii (taurine, caprine, suine, canine, feline).

Alteori este rezultatul acțiunilor iritante ale harnașamentelor, jugului, lanțului etc.

Hipertrichoza poate fi rezultatul subnutriției, a carențelor proteice, a organopatiilor cronice (hepatice), a acțiunii prelungite a frigului care determină năpârlirea întârziată, persistând părul lung de iarnă, dând aspectul neuniform al robei sau creșterea excesivă a părului secundar de acoperire ⁽³⁴⁾.

Hipertrichoza generalizată se întâlnește mai rar la animale, fiind mai frecvent rezultatul disendocrinozelor suprarenale, ovariene, hipofizare, caracterizată prin apariția hirsutismului la femele și nu numai.

3.3. Trichorexia nodoasă

Trichorexia nodoasă constă din îngroșarea firelor de păr sub aspect nodular sau fusiform, în special în zonele cu păr lung, fără a exclude părul de acoperire.

Aceste aspecte implică tulburări de nutriție a folicului pilos, ca urmare a unor iritații chimice (băi prea dese cu săpun prea alcalin, detergenți, șampoane excesive, soluții antiparazitare), a deficiențelor de igienă corporală (lipsa pansajului), al ectoparaziților (pediculoză, micoză, scabie), al rațiilor carentate, respectiv al afecțiunilor mecanice locale.

În asemenea situație firul de păr se desface în microfibre și nu prezintă cuticulă și medulară. Capătul rupt al părului are aspect de perie ⁽³⁴⁾.

Clinic se remarcă zone cu pseudotundere, rezistența părului redusă, rupându-se în dreptul modificărilor nodulare.

Pielea poate fi nemodificată sau prezintă scuame, cruste, grataj. Starea generală este nemodificată, poate fi afectat și temperamentul productiv.

Diagnosticul se stabilește pe baza pseudotunderii și a modificărilor nodulare sau fusiforme pe lungimea firelor de păr.

Evoluția este cronică, vindecarea se produce spontan sau prin tratamentul în decurs de 3-4 luni.

Profilaxia implică evitarea cauzelor.

Tratamentul constă din respectarea normelor de igienă corporală, de adăpostire și alimentație. Nutrițional se recurge la rații echilibrate în vitamine (A, H, B₂), în proteine și microelemente pentru stimularea reactivității generale ⁽²⁰⁾.

3.4. Seboreea- Steatoreea

Seboreea reprezintă o hipersecreție de sebum, insuficient clarificată din punct de vedere etiologic. Etiopatogeneza, implică fie alimentație excesivă prin forțaj productiv, fie subnutriție, respectiv malnutriție.

Stările carentiale în zinc, vitamine (A, B, H), acizi grași esențiali prin utilizarea înlocuitorilor de lapte sau stările anemice, în hepato și nefropatii cronice, eczemă, ectoparazitism pot fi însoțite și de seboree.

Clinic. Din punct de vedere morfoclinic se pot întâlni seboreea uscată sau umedă, generalizată sau localizată.

În **seboreea umedă (uleioasă)** părul și pielea sunt unsoase, iar părul și pielea emană un miros neplăcut. Această formă se întâlnește mai frecvent la bovine și canine.

În **seboreea uscată**, denumită și **ptiriazis seboreic sau furfurceu**, apar zone cutate cu exfolieri și pelicule de sebum aglomerat, imprimând aspectul târâșos sau de mătreață.

Culoarea acestor pelicule este albicioasă sau brună, iar prin presarea lor pe hârtie lasă urme de grăsime.

Mirosul pielii este neplăcut, rânced ^(27, 34).

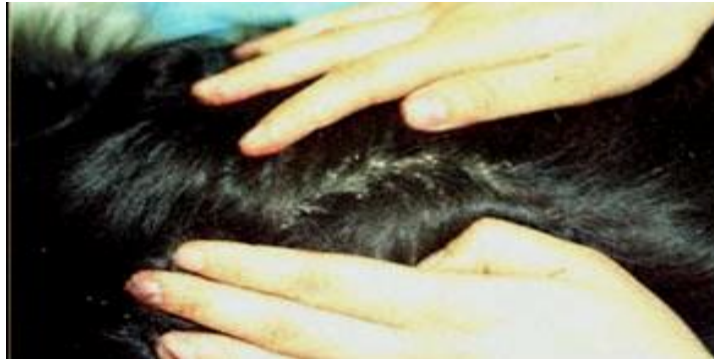

Figura 9. Seboree la câine

Sursa: <http://www.animale.ro/forum/showthread.php?t=37490&page=3> ⁽⁷⁸⁾

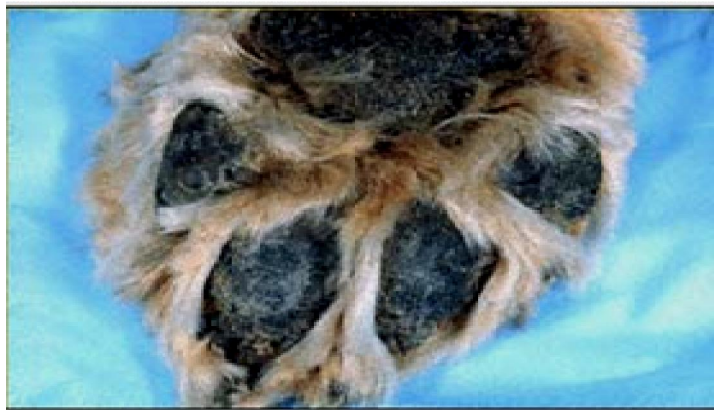

Figura 10. Seboree plantară la câine

Sursa: <http://www.animale.ro/forum/showthread.php?t=37490&page=3> ⁽⁷⁸⁾

Ptiriazisul seboreic și furfuraceu se poate asocia și complica cu dermatită exudativă, generând alopecie.

La câine, forma uscată apare mai frecvent localizată pe față, gât, corp, dorso - lombo - sacral, iar forma umedă pe zone cu păr rar, inclusiv în pavilionul auricular.

Diagnosticul. Se stabilește pe baza aspectelor clinice ale părului și ale pielii.

Diagnosticul diferențial se va face față de hiperkeratoză, în care lipsește aspectul uleios al părului, pielea este îngroșată, hiperkeratinizată.

Evoluția și prognosticul depind de cauză, evoluția fiind frecvent cronică sau sezonieră.

Profilaxia este de ordin igienic sau nutrițional, eventual genetic prin selecție.

Tratamentul – se orientează după aspectul etiologic și cel igienic. Pentru troficitatea pielii se recomandă: proteinoterapie, vitaminoterapie (A, B, C, D, H, PP), preparate iodate (iodisept, collagen iodat), pe bază de arsenic, sulf și se recomandă restricționarea grăsimilor din alimentație.

Local, în formele ușoare incipiente, se recomandă utilizarea săpunului cu sulf, cu gudron sau borax pentru îmbăieriși loțiuni astringente ^(20, 34).

3.5. Acneea juvenilă a cățelilor

Reprezintă o foliculită de tip edematos, putând fi și familială.

Se manifestă prin deformarea buzelor, pleoapelor și chiar a urechilor, respectiv a capului, de unde și denumirea de anazarcoză juvenilă.

Regiunile menționate devin calde, dureroase, edematoase și, uneori, flegmonoase. Punctul de plecare îl reprezintă buzele. Zonele implicate sunt depilate, sau prezintă fire de păr rar și erectil (9, 20, 34).

Deformările sunt simetrice, infecțiile sunt produse de stafilococi și streptococi.

Pustulele sunt foarte rare.

Alături de aceste aspecte clinice apar tulburări funcționale de prehensiune, masticăție, deglutiție, de vedere, dispnee, auditive, putând ajunge până la cofoză, epiforă, febră, reacții limfonodulare submandibulare și retrofaringiene, simptome de tip septicemic.

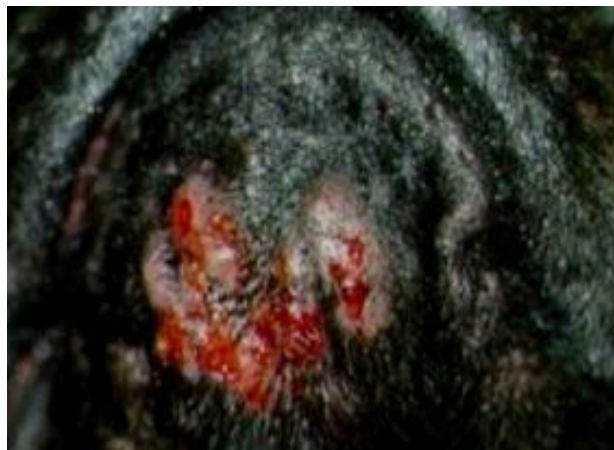

Figura 11. Acneea juvenilă la câine
Sursa: <http://www.pubmed.com> ⁽⁵⁶⁾

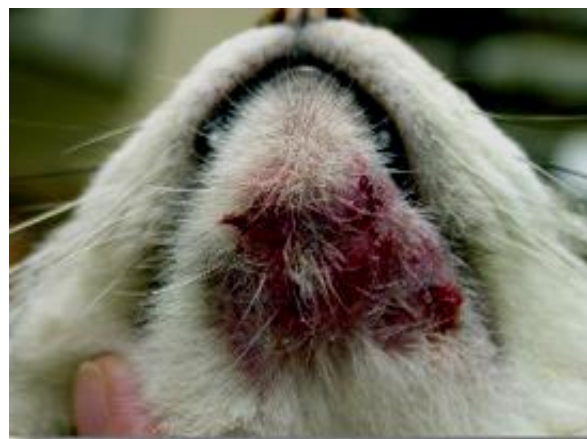

Figura 12. Acneea juvenilă la pisică
Sursa: <http://www.pubmed.com> ⁽⁵⁶⁾

Diagnosticul clinic în acneea de retenție și în foliculita pilară se bazează pe aspectul formațiunilor inflamate, pe topografia lor și, eventual, pe implicarea firului de păr. Se impune precizarea diagnosticului etiologic în care scop se recurge la investigații de laborator.

Râia demodeică se identifică pe baza localizării leziunilor facial, cervical, pectoral la câine sau cervical, cu tendință de generalizare, la pisică.

Evoluția este frecvent acută (1-2 săptămâni), când se poate vindeca spontan sau în urma tratamentului. La câine apare tendința de generalizare când evoluția devine cronică.

Prognosticul depinde de etiologie și de forma clinică de evoluție.

Profilaxia implică evitarea cauzelor prin practici de igienă corporală (pansaj, îmbăiere), evitarea sedentarismului, obezității, expunere la soare și în spații aerate. Existând riscul transmiterii infecției de la animale la om și de la om la animale se impune dezinfectia mâinilor și a obiectelor de pansaj, precum și igienizarea spațiilor de adăpostire.

Tratamentul va viza îndepărtarea cauzelor, a dopurilor cornoase, drenarea colecțiilor, optimizarea condițiilor de adăpostire, igienizarea suprafețelor cutanate afectate, asigurarea libertății de mișcare în aer liber și la soare, dar nu expuneri excesive, supraîncălzire. Tratamentul medicamentos va fi local și general ⁽³⁴⁾.

Tratamentul local va consta în tunderea zonei afectate, dezinfectarea locului și vidarea colecției în acneea punctată, urmată de o nouă dezinfecție cu soluții alcoolice sau cu alcool salicilat.

În **acneea inflamatorie** și în celelalte forme mai complicate, după toaleta locului prin spălare cu săpun pe bază de sulf sau gudron se va face dezinfecția cu soluții alcoolice degresante și astringente de genul: trietanolamină 1 g; apă distilată 100 sau tinctură benzoe 2 g, mentol 0,5 g; amidon 1g.

Comedoanele se pot îndepărta și cu ajutorul unui extractor special simplu sau compus. După îndepărtarea comedoanelor se dezinfectează locul și, apoi, se aplică o medicație astringentă pe bază de sulf, rezorcină, camfor, acid salicilic, antibiotice, sulfamide, săruri cuaternare de amoniu, săruri de cupru, zinc, aluminiu sub formă de soluții, loțiuni, unguente sau pudre.

Se pot aplica unguente pe bază de antiinfecțioase și corticosteroizi, unguente camforate, cu sulf, rezorcină sau se recurge la soluții de pioctanină.

Chiștii seboreici se tratează chirurgical și se aplică eter camforat.

Tratamentul general va consta din antiinfecțioase cu sau fără glucocorticoizi, eventual se recurge la autovaccin sau la stocvaccin antistafilococic. În unele forme mai grave se fac incizii în vederea drenării colecției, după care se aplică tratamentul postoperator local și general.

Stimularea reactivității generale se poate face prin proteinoaterapie (homeopatie, seroterapie, extracte tisulare etc.), vitaminoterapie (A, D, C, complex B), preparate arsenicale și sulfurate sau desensibilizare cu hiposulfid de sodiu, sulfat de magneziu.

Același lucru se poate face și în formele trenante ale acneei, indiferent de aspectul lor clinic.

3.6. Discromiile cutanate

3.6.1. Hiper Cromiile

Hiper Cromiile se întâlnesc mai rar la animale, probabil ca urmare a măsurilor de selecție, înregistrând, totuși, o frecvență mai mare la animalele de companie.

Ele se pot prezenta sub formă de lentigo și efelide, implicând frecvent stări disendocrinice de tip hipofizar, tiroidian, suprarenalian, congenitale și câștigate sau cauze nutriționale-alergice etc.

Lentigo sunt pete hiperchrome congenitale de culoare negricioasă sau neagră spre deosebire de nervii vasculari care au culoare roșie-albăstruie și care dispar la vitropresiune. În hiperpigmentarea nervilor sunt implicate melanocitele care stau și la originea lor. Pot avea origine tumorală benignă sau malignă, origine nutrițională prin carența de zinc, hipovitaminoza PP, A, B12, carența în proteine, origine exogenă prin expuneri repetate la ultraviolete sau la traumatisme repetate; origine alergică la ectoparaziți instalându-se o hipersensibilitate de tip I și IV sau alergii de contact, infecțioasă etc.

Efelidele sunt pete hiperchrome câștigate, de culoare brună mai puțin intensă.

Hiper Cromiile apar în urma alopeciilor, tunderii, helioterapiei, după tratarea eczemei în dermatitele cronice, în *Acanthosis negricans*, precum și după expunerea la ultraviolete, în cazul unor disendocrinoze, boala lui Addison sau boala bronzantă din hipocorticism ^(34, 38).

3.6.2. Hipocromiile

Hipocromiile se pot reprezenta sub mai multe aspecte clinice:

- albinism,
- nevi acromatici,
- vitiligo,
- bot de broască etc.

Albinismul

Este o dermatopatie hipocromă congenitală generalizată transmisă autosomal recesiv. Poate apărea și la carnivore. Ea afectează și anexele pielii: părul, unghiile, ghearele și irisul. Exemplarele afectate prezintă reactivitate scăzută și, uneori, fotofobie și fotodermatoză ⁽³⁴⁾.

Nevii acromatici

Sunt pete hipocrome congenitale, de regulă bine circumscrise.

Leucodermia este o discromie câștigată sau congenitală de aspect hipocrom.

Ea apare ca urmare a unor tulburări nervoase somatice sau vegetative, al unor disendocrinii, a cicatricilor, acțiunii prelungite a unor secreții, în urma administrării adrenalinei sau a unor boli infecțioase (anemia), parazitare (durina).

Vitiligo

Apare sub formă de pete acromatice câștigate, cu contur regulat sau neregulat, dând uneori aspectul unui desen cartografic. Combaterea discromiilor cutanate se adresează bolii primare.

Simptomatic se acționează în scop de mascare a unor defecte (impurități) de rasă sau de exterior (îmfățușare) prin mijloace cosmetice.

Decolorarea se poate face cu apă oxigenată, suc de lămâie, preparate alcoolice sau salicilate 1:15, ori rezorcinal 1:5. Colorarea petelor depigmentate se realizează cu permanganat de potasiu, tinctură de iod sau vopsele utilizate în cosmetică la om.

3.7. Dermatopatiile distrofice

Acanthosis nigricans – Rezatoza neagră – Acanthoza

Este o dermatoză simetrică întâlnită cel mai adesea la câine ⁽³⁴⁾.

Este dermatopatie de tip hiperkeratinizant, caracterizată prin hipertrofie papilară și hiperpigmentarea straturilor cutanate superficiale ale dermului (stratul papilar).

Etiopatogeneza implică stările disvitaminice (A), disendocrinoze (hipofizare, suprarenale, gonadice, tiroidiene), distonice de tip simpaticoton, neoplazice, autointoxicații, acțiuni mecanice locale, stări alergice etc.

Tabloul clinic. Inițial în regiunea axilară, pe fața internă a coapselor, fața ventrală a gâtului, apoi submandibular, buze, pleoape, urechi și alte regiuni, pielea devine hiperchromă- negricioasă, îngroșată (sclerodermie), uscată, cutată, asemănător scoarței de stejar. Leziunile se pot extinde și la mucoase (bucală, palpebrală, vaginală), care, la fel, se tumefiază, devin melanocrate (hipercrome) și primesc un aspect nodular, rugos.

Diagnosticul se pune pe baza localizării leziunilor.

Evoluția este cronică, uneori ondulantă.

Tratamentul recurge la hormonii gonadici (testosteron, stilbestrol) la animalele bătrâne, hormoni tiroidieni sau tireostimulină, terapie prelungită cu corticoizi, suprarenalectomie.

Tratamentul local constă din medicație iodată, salicilată, fizioterapie etc ^(20, 34).

3.8. Hiperkeratoza

Este o afecțiune a pielii din regiunea nasului și a cuzineților plantari ce constă într-o producere în exces de derm.

Hipercheratoza nazo-digitala se produce la nivelul trupei (zona nasului pigmentată care cuprinde narinele) mai exact, și la cuzineți plantari (suprafața de sprijin) prin apariția și persistența unui strat cornos de piele, care este uscată și dură la palpație cu crăpături care pot să devină sîngerînde (34).

Hipercheratoza trupei însoțește de obicei jigodia fiind specifică acestei boli și care nu se asociază cu hipercheratoza digitală.

Simptomatologie: Nasul, mai exact trufa este uscată, acoperită cu un strat cornos care prezintă crăpături, cald la atingere, stratul cornos de consistență friabilă, ce duce la crăpături și ulcere.

- digital se constată îngroșarea dermului la nivelul labei piciorului (plantar), consistența dură și friabilă, care la efort se crapă și sîngerează oferind un teren propice infecțiilor bacteriene.

Hipercheratoza nasului nu este obligatoriu asociată cu cea digitală, aceasta din urma se întâlnește cu precădere la câini de talie mare, la care se și complică cu infecții secundare din cauza efortului fizic realizat la nivel plantar.



Figura 13. Hipercheratoza plantară

Sursa: <http://www.animalmedia.eu/hipercheratoza.html> ⁽⁶¹⁾

Diagnosticul clinic se stabilește pe baza leziunilor de tip hiperkeratinic, eventual pe descoperirea factorilor cauzali.

Evoluția, frecvent, este cronică și progresivă.

Prognosticul vital este rezervat spre grav.

Profilaxia vizează evitarea cauzelor, pe cât posibil.

Tratament Se tratează boala Carre, după care se tratează afecțiunea în sine prin aplicarea de soluții și băi antiseptice care produc hidratarea și previn infecțiile secundare bacteriene, după care imediat se aplică vaselina cu scopul de a menține umiditatea ^(20, 34).

3.9. Psoriazisul

Dermatopatie eritemo-scuamoasă cu evoluție cronică, ce apare și la carnivore.

Etiologia este neclară, se consideră că ar fi unele tulburări metabolice, endocrine, iritații sau microtraume repetate.

Tabloul clinic constă din erupții cutanate de tip eritemo-crustos, în special pe față, gât, picioare, regiunea dorsală, fără ca starea generală să fie afectată.

Zonele afectate sunt hiperemiate, acoperite de scuame sidefii, fine, groase, rotunde, uscate și friabile. Prin îndepărtarea crustelor se observă pielea lucioasă, umedă, de culoare roșie-violacee, putând să apară și picături de sânge ⁽³⁴⁾.

Diagnosticul se pune pe baza leziunilor de tip scvamos și/sau crustos localizate pe față, torace și membre.

Tratamentul

Local va consta din aplicarea unguentelor care conțin gudron, acid salicilic, sau corticoizi, Fluocinolon N, cu *Oleum cadini* (10-20%) precum și radiații cu ultraviolete, iar pe cale generală se vor administra vitamina A, B₁₂, D și corticoizii (9, 34, 34).

3.10. Keratoza facială simetrică

Dermatopatie de tip hiperkeratozic cu localizare facială simetrică, este cunoscută și sub denumirea de *dermatopatie simpatică endocrină*.

Boala se întâlnește mai frecvent la câine, în special la rasele: Boxer, Bull-Dog, Saint-Bernard etc.

Etiopatogeneza implică o distonie neurovegetativă regională, de tip simpaticoton, la care se poate admite și intervenția unor disendocrinii tiroidiene și suprarenaliene (21).

Tabloul clinic se caracterizează prin keratoza facială simetrică, prin hiperkeratinizarea pielii de pe bot, din regiunea facială, periocular și în conchia auriculară. Alteori leziunile apar și la: gât, olecran, în zona ischiadică și jaret.

În aceste regiuni pielea se îngroașă progresiv, devine rugoasă, dură, prezintă crevase și este de culoare cenușie, lipsită de păr.

Lipsește pruritul, dermul este îngroșat având papilele hipertrofiate.

Starea generală poate fi afectată din cauza subfebrilității, subiecții sunt irascibili și slăbesc progresiv.

Diagnosticul se stabilește pe baza leziunilor de tip hiperkeratozic, localizate facial simetric și absența pruritelui.

Evoluția este cronică și progresivă.

Prognosticul este rezervat.

Tratamentul recurge la extracte tiroidiene aplicate timp îndelungat, la simpaticolitice (tartrat de ergotamină, ginergen).

Simpaticoliticele se administrează s.c. timp de câteva zile, continuând apoi cu administrarea orală, zilnic.

Tratamentul local se face cu soluție alcoolică sau unguent pe bază de acid salicilic.

3.11. Leishmanioza cutanată

Etiologie. Boala este produsă de protozoarul *Leishmania tropica*.

Forma parazitului este sferică ovoidă sau fusiformă. Dimensiunile sunt: 2-6 μ m lungime și 1-2 μ m lățime (8, 27, 30, 34).

Simptomatologie. În forma cutanată, simptomatologia este destul de ștearsă, animalele vindecându-se în 3-4 zile fără a se interveni medicamentos.

Leziuni pe pielea animalelor parazitare apar butoni proeminenți cu centrul acoperit de o crustă, sub care se găsește o ulcerație.

Leziunea, în evoluția sa trece prin trei stadii:

- nodul profund care se simte numai la palpare;
- nodul superficial și
- ulcerație superficială.

Ulcerațiile sunt localizate la nări, și mai rar la fața internă a urechilor, la marginea buzelor sau ploapelor.

Boala se transmite de la câine la câine prin contact direct, iar la om prin intermediul flebotomilor.

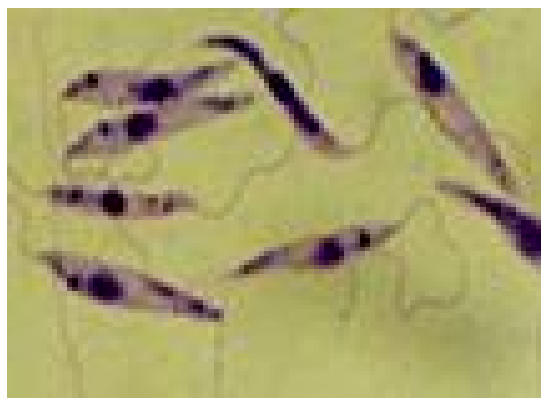

Fig.14. *Leishmania tropica*

Sursa: <http://images.google.ro/imgres?imgurl=http://mefanet.upol.cz/res/anot-visceralni-leishmanioza-jako-pricina> (79)

Diagnosticul – de certitudine se stabilește prin identificarea parazitului în frotiurile efectuate din serozitățile ulcerațiilor și colorate panoptic (MGG).

Tratamentul leishmaniozei cutanate este similar cu cel întepins în forma generală a bolii.

În acest caz se recomandă utilizarea de antimoniu pentavalent sub formă de stibogluconat de sodiu, în doză de 10 mg/kg i.v, la 24 de ore interval, timp de zece zile, zece zile pauză și un nou tratament tot de zece zile.

La om a fost folosit cu succes în forma cutanată a bolii, Ketoconazolul.

Tratamentul este dificil și adesea ineficient, câinii bolnavi se recomandă a fi eutanasiați deoarece pot transmite boala și la om.

3.12. Prototectoza cutanată a pisicii

La pisică boala se manifestă ca o infecție cutanată.

Agentul etiologic este un organism sferic sau oval considerat a fi o mutantă acrofilică a unor alge verzi și considerat ca fiind netransmisibil de la un animal la altul ^(27, 30). *Forma cutanată* a bolii este determinată de *Prototheca wickerhanii*.

Contaminarea la pisică se face prin infectarea plăgilor cutanate.

Leziunile. Sub piele se constată apariția de granuloame, iar pe piele leziuni ulcerative. Nodulii sunt cantonați, de regulă, pe cap și membre.

Simptomatologia. În general, pisicile cu noduli pe sau sub piele sunt clinic sănătoase, dar pot apărea semene clinice atunci când sunt afectate alte organe ca: ficatul, rinichii, creierul, cordul, pulmonii etc.

Diagnosticul se stabilește după identificarea parazitului în froiturile din țesuturile afectate, colorate cu soluție Lugol, PAS sau impregnare argentică.

Tratamentul constă din administrarea de Nistatin, Amfotericin B, Polimixin B, Gentamicină.

3.13. Dermatita rhabditiene a câinelui

Este o parazitoză care afectează pielea câinelui, determinând: eritem, alopecie, îngroșarea pielii, crevase, pustule etc.

Etiologie. Boala este produsă de larvele nematodului *Rhabditis strongyloides*, care se dezvoltă pe solurile umede și în frunzărișuri infestate cu excrementele animalelor ⁽³⁴⁾.

Modificări morfopatologice – animalele prezintă zone depilate la baza gâtului, apoi pe zona dorsală, cea posterioară a coapselor, regiunea ventrală a toracelui și abdomenului, zona inghinală, rotulă, jaret.

La început, pielea este inflamată, eritematoasă, îngroșată și umedă.

Ulterior leziunile se usucă, se pigmentează, pielea se îngroașă, se lichefiază, apar crevasele și pustulele. La marginea leziunilor perii se smulg ușor și au baza acoperită cu un material gălbui.

Manifestări clinice. Animalele afectate prezintă un tablou simptomatologic variat. Pruritul poate fi intens sau poate lipsi.

Leziunile nu au localizare precisă și au aspecte evolutive multiple. Astfel, poate apare un eritem simplu sau papulos.

Poate fi umed, zemuind, când este urmat de hipercheratoză, seboree, alopecie. Leziunile menționate se pot complica cu piodermită.

Diagnosticul clinic este dificil, motiv pentru care se recurge la examinarea raclajului din zonele afectate, în care se depistează larvele de 600 -620 μm lungime, foarte mobile.

Tratamentul constă în aplicații locale, zilnic, cu Clorhexidină în concentrație de 0,25%, asociat cu un tratament antiparazitar local cu organofosforice în concentrație de 2‰ Fenclorvos, Cumafos.

Tot local se pot folosi Thiabendazolul asociat cu tratamentul simptomatic cu antiinflamatorii și antibiotice. Tratamentul antiseptic va dura 14 zile, vindecările complete fiind după 30 zile de la instituirea tratamentului.

3.14. Râia notoedrică a pisicilor

Notoedroza sau râia capului este des întâlnită la pisicile vagaboande și în special la motani, în perioada împerecherii ⁽³⁴⁾.

Etiologie. Agentul cauzal este acarianul *Notoedres cati*.

Patogenie, simptomatologie, leziuni – Notoedrii se localizează în galerii pe care le sapă în epidermă, iritând puternic terminațiile nervoase.

În evoluția bolii se poate vorbi de o fază de debut, una de stare și o fază terminală:

- **faza de debut** se caracterizează printr-o ușoară pliere transversală a marginii anterioare a pavilioanelor urechilor, care la palpare sunt rugoase. Ulterior procesul se extinde pe cap, pielea plisându-se longitudinal și sinuos, iar perii cad;

- **faza de stare** reprezintă, de fapt, amplificarea simptomelor și leziunilor din faza de debut a bolii, Astfel, hipercheratoza se extinde conducând la formarea pe cap a unei carapace groasă de cca 1 cm, de culoare gri, cu numeroase fisuri;

- **faza terminală**, în cazul în care animalul nu a fost tratat durează 1-2 luni și se termină cu moartea acestuia, deoarece leziunile sunt extinse și apar tulburări de ordin general: prostație, inapetență, slăbire accentuată.

Diagnosticul. Localizarea pe cap și extinderea în zonele învecinate, contagiozitatea și pruritul intens conduc la stabilirea diagnosticului clinic.

Prognosticul este favorabil atunci când boala este diagnosticată în fază incipientă.

Tratamentul se stabilește în urma stabilirii diagnosticului, animalele se tund și se splăă cu șampoane cheratolitice, antiseboreice și cheratomodulatoare, după care se aplică tratamentul de bază cu acaricide (Amitraz, Semcar) sau Ivomec în doză de 0,4-0,5 mg/kg s.c, repetat la interval de 12 zile ⁽²⁷⁾.

3.15. Râia otodectică

Otodectoza, otocarioza, râia otodectică sau otita parazitara este o arahnoză determinată de parazitul *Otodectes cynotis* care se localizează în canalul auricular extern la câine, pisică, vulpe, dihor (34).

Etiologie. *Otodectes cynotis varietatea canis sau cati* este un acarian de formă ovală lipsit de perişori pe zona dorsală și propodosoma.

Epizootologie. Parazitul se întâlnește atât la câine cât și la pisică, transmiterea încrucișată fiind ușor de realizat. La pisicile cu vârstă mai mare de doi ani, parazitul este prezent la peste 30% dintre animale.

Patogeneză, simptomatologie, leziuni. Pentru a se hrăni, paraziții își înfundă piesa bucală direct în țesuturi, având o salivă iritantă.

Prin înțepături și iritații determină hiperplazia epidermei, cu îngroșarea stratului scuamos și formarea de acantosis, alături de hiperplazia glandelor sebacee și ceruminoase. De asemenea, se mai constată hiperemia, edemul și infiltrarea dermului cu mastocite, limfocite și plasmocite.

Boala poate conduce la apariția dermatitei miliare a pisicii, ca o manifestare de hipersensibilitate imediată.

Inițial se constată o hipersecreție de cerumen cleios, de culoare brun-închis și portul anormal al uneia sau ambelor urechi. Scărpinatul intens și infecțiile secundare conduc la apariția unei eczeme la baza urechii și chiar pe obraji, unde se constată și

o evidentă pseudotundere. Animalele scutură din cap, prezintă torticolis, epilepsie, ataxie, anizocorie și midriază.

Diagnosticul. Localizarea (pe fața internă a urechii), prezența creumenului cleios și abundent, crustele groase și leziunile de grataj sunt elemente suficiente pentru stabilirea diagnosticului. Examenul microscopic al crustelor evidențiază prezența paraziților.

Tratamentul constă în înmuierea crustelor și îndepărtarea lor. Se recomandă spălarea conductului auditiv cu soluții slabe de detergenți și antiseptice.

Ca tratament medicamentos se pot aplica sub formă de instilații auriculare bisăptămânale, timp de 4-5 săptămâni, următoarele produse medicamentoase: Amitraz (Semcar), soluție 0,025%, Neguvon, soluție 0,2-0,3% prin spălarea conductului auditiv, la care se pot adăuga antibiotice și antimicotice în concentrații obișnuite.

La câine Ivermectinele aplicate local, 1-2 picături pentru fiecare ureche, repetat de 2-3-ori, la interval de 7-10 zile, elimină toți paraziții.

La pisică doza se recomandă a fi dublată.

3.16. Râia sarcoptică

Este o boală foarte contagioasă, cu potențial zoonotic, eczematoasă și pruriginoasă, fiind frecvent întâlnită la câini, mai ales în regiunile calde.

Etiologie. Agentul cauzal este acarianul *Sarcoptes canis*.

Epizootologie. La câine, scabia sarcoptică este mai des întâlnită la exemplarele subnutrite, la cele gestante sau la cele în lactație, indiferent de rasă, vârstă, sex, lungimea părului și este mai frecventă iarna și primăvara ^(27, 30).

Patogeneza. Hrana paraziților constă în limfă și celule epidermice. Saliva lor este toxică, antigenică și litică. La aceasta contribuie și iritarea mecanică a terminațiilor nervoase, care prin suprapunere determină un prurit violent, cu eliberarea unei cantități mari de histamină.

Simptomatologia. Primele leziuni cutanate sunt macule de dimensiuni mici și de culoare roșie, care, în timp, se transformă în papule și ulterior în vezicule pline cu lichid. Prin rupere și infectare acestea se transformă în pustule și apoi în cruste.

Cu timpul pielea se îngroașă, edemațiindu-se, părul începe să cadă, iar în zonele afectate pielea se încrețește și formează pliuri.

La câinele adult se pot distinge trei faze evolutive: de debut, de stare și terminală.

- **faza de debut** începe cu afectarea zonelor din jurul botului, ochilor, pavilioanelor urechilor, feței laterale a articulației umărului, regiunii tarsiene, regiunii abdominale inferioare; în această fază pruritul este prezent, câinele se scarpină și apar crustele;

- **faza de stare** se caracterizează prin creșterea în intensitate a pruritului, extinderea leziunilor cutanate, cu excepția zonelor dorsală și lombară. Pielea este îngroșată și formează falduri;

- **faza terminală** (scuamoasă) se caracterizează printr-o piele puternic plisată, crustoasă și urât mirositoare (miros rânced). În această fază pot apărea infecții suprapuse ce conferă aspectul de eczemă, cu mari zone supurante.

Diagnosticul se stabilește pe baza semnelor clinice: prurit spontan sau provocat, modificările determinate de grataj și a examenului microscopic care evidențiază paraziții în raclatul profund, recoltat de la periferia zonelor afectate.

Tratamentul. Râia sarcoptică incipientă se poate trata, cu succes, prin aplicarea acaricidelor specifice, cu repetare la 14 zile, în timp ce cazurile cronice necesită utilizarea preliminară a unor substanțe cheratolitice.

Dintre substanțele folosite cu succes în combaterea râiei sarcoptice sunt amintite: Crotoxifosul 10 ml la 2 l de apă, aplicat prin pulverizare sau frecare, cu repetare la 14 zile.

Avermectinele în injecții subcutante în doză de 0,4-0,6 mg/kg repetate la 12 zile (nu se recomandă la rasa Collie), Amitrazul (sub diferite forme comerciale) este eficient în concentrații de 0,25% sub formă de îmbăieri sau perieri de 5-6 ori la 4 zile interval ⁽⁴⁸⁾.

3.17. Râia demodecică a câinelui (Demodicoza)

Demodecia este o arahnoză parazitară, adesea și infecțioasă, caracteristică animalelor tinere, în special din rasele de vânătoare.

Boala este determinată de prezența și multiplicarea în foliculii piloși și în glandele sebacee a acarianului – *Demodex canis* ⁽³⁴⁾.

Etiologie. *Demodex canis* face parte din familia *Demodecidae*, care are un singur gen *Demodex* cu foarte multe specii, fiecare adaptată la un grup determinat de gazde.

Epizootologie. Demodecia afectează câinii tineri, în vârstă de 3-12 luni și, mai ales, pe cei din rasele cu păr scurt, care au glande sebacee mai bine dezvoltate ^(27, 34).

Sursa de paraziți o constituie animalele bolnave și purtătorii.

Patogeneză.

Paraziții acționează mecanic și iritativ determinând ruperea foliculului.

Acțiunea toxică determină necroză locală și hipersecreție seboreică, care conduce la apariția unor leziuni nodulare.

Acțiunea antigenică se datorează acumulării produselor metabolice ale parazitului, cât și a celor rezultate în urma distrugerii celulelor epiteliale.

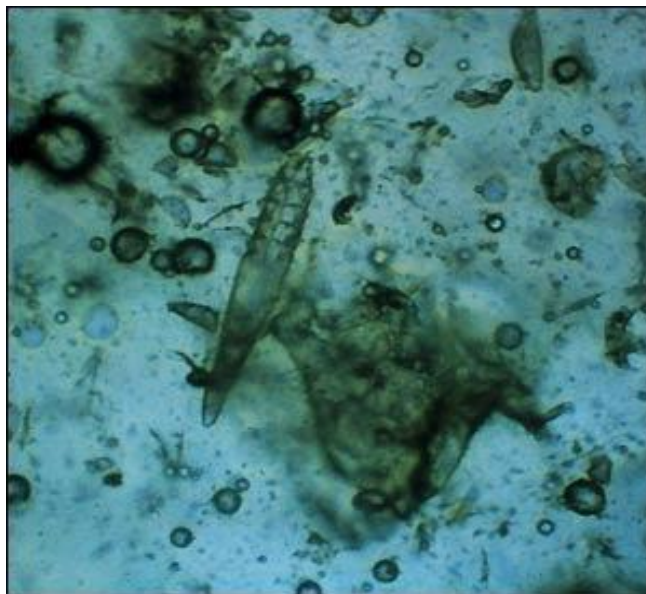


Figura 15. *Demodex canis*

Sursa: <http://www.animalmedia.eu/demodecia-raia-caine.htm> ⁽⁶⁰⁾

Simptomatologia. Leziunile.

Demodicoza câinelui poate evolua diferit în funcție de diferiți factori favorizanți.

În general, boala poate evolua sub două forme:

- *uscată și*
- *supurală.*

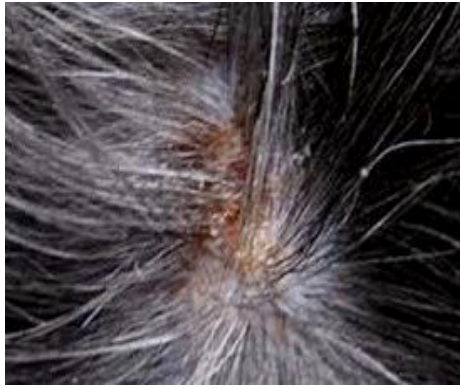

Fig.16. Demodicoza câinelui

Sursa: <http://www.animalmedia.eu/demodectia-răia-caine.htm> ⁽⁶⁰⁾

a. Demodicoza uscată

Este localizată periocular, la comisura buzelor, pe obraji, la baza și părțile laterale ale urechilor, în zona ventrală a gâtului, pe fața anterioară a antebrațului, pe olecran, iar principalele simptome sunt:

- **eritemul**, care apare la 6-8 săptămâni, înaintea depilațiilor formând „pete predemodectice”. Acestea sunt de formă regulată, au culoare roșie-arămie, uneori lucioase. La animalele cu pielea pigmentată se constată doar creșterea temperaturii;
- **depilații** apar inițial în jurul ochilor, formând „ochelarii demodectici”. La început acestea sunt bine delimitate, apoi se extind și devin difuze;
- **tulburările de cheratogeneză**: pe piele, paracheratoza conduce la formarea de scuame fine, pitiriaziforme, albicioase sau albe-gălbui, care au un caracter unsuros și un miros dezagreabil.

Cheratoza foliculilor conduce la formarea unui dop ce obturează foliculul, îl dilată și-i conferă un aspect rugos. Ulterior acestor modificări, apare pigmentarea albastră-gri în centrul leziunii depilate. Pruritul lipsește în această fază a bolii.

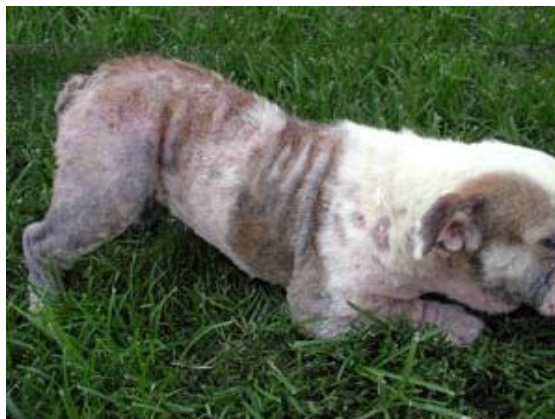

Figura 17. Câine cu demodicoză

Sursa: <http://www.animalmedia.eu/demodectia-răia-caine.htm> ⁽⁶⁰⁾

În funcție simptomatologia menționată, demodecia uscată evoluează sub două forme succesive: *numulară* și *difuză* ⁽⁶⁶⁾.

Forma numulară sau circinată sau pseudopeladică este caracterizată de apariția de zone depilate, de 3-4 cm diametru, singulare sau confluențe. Această formă poate dura de la 15 zile la câteva săptămâni ⁽³⁰⁾.

Forma difuză sau scuamoasă este continuarea fazei numulare și se caracterizează prin apariția de zone de calvescență slab delimitate. Pielea din zonele respective este eritematoasă și intens pigmentată.

Paracheratoza este prezentă intens pe pielea animalului și conduce la formarea scuamelor amestecate cu sebum. Starea generală este nemodificată.

La animalele bine întreținute această formă se poate vindeca spontan.

În cazuri contrare se ajunge la demodicoza supurantă, datorită suprapunerii peste leziunile menționate a unor infecții de natură bacteriană ^(8, 18).

b. Demodicoza supurantă sau piodemodecia.

Această formă este întotdeauna urmarea celei uscate și este caracterizată de apariția unor pustule profunde, de culoare violacee.

Prin deschidere, acestea elimină puroi, care prin uscare formează la suprafața pielii cruste de culoare gri, sub care se găsește tot puroi.

Animalele exhală un miros de unt rânțed, pielea este inflamată și acoperită cu cruste gri-maronii. Prin confluarea pustulelor, sub cruste se formează zone flegmonoase și ulcerose.

Boala provoacă grataj intens, fiind foarte pruriginoasă. Starea generală a animalului se modifică, acesta devenind trist, abătut. Pielea devine cutată, conferind animalului aspectul de câine bătrân. În această formă evolutivă apar complicații renale- nefrită albuminurică. Datorită slăbirii accentuate, animalele devin cașectice și sfârșesc prin moarte.

Diagnosticul. În cazul celui clinic, se iau în considerare anamneza, vârsta animalului, caracteristica leziunilor cutanate și simptomatologia.

Tratamentul. În demodicoza uscată se poate folosi uleiul de cedru ca unguent sau un amestec în părți egale de ulei comestibil și eter cu care se fricționează părțile afectate.

Ivomecul administrat subcutan este eficient în formele incipiente, localizate și necomplicate; Stronghold, se va administra conform prospectului.

Neguvonul, soluție 5%, se va aplica prin bușumare pe zonele afectate și concomitent, se va administra subcutan.

Tratamentul se repetă la 7 zile și are eficacitate de 95%.

În caz de intoleranță se administrează atropină.

În formele generalizate pustuloase se fac aplicații cutanate cu neguvon soluție 10%, timp de 5-7 zile consecutiv, concomitent cu administrarea per os.

Tratamentul se repetă de 4 ori, la intervale de câte 10 zile ^(27, 34).

Dintre organofosforice s-a mai folosit Ronnel. Amitrazul se utilizează sub formă de băi sau spălături, Closantel, subcutan, o dată pe săptămâna ⁽³⁰⁾.

În formele supurative este obligatoriu a se asocia tratamentul specific și unul antibacterian, de regulă cu produse antistafilococice ca: Oxacilină, Cefalexină, Eritromicină etc. timp de 10 zile.

În demodicoza generalizată se recomandă tratamentul cu Ivomec, Amitraz sau Levamisol, care conduce la vindecarea tuturor animalelor.

În formele purulente se intervine și cu antibiotice, de regulă stabilite în urma efectuării antibiogrammei.

Tot în tratamentul demodeciei se mai recomandă: Grisetin și Avermectin.

La rasa Collie, în caz de de intoleranță la Ivomec, se recomandă administrarea de calmante, rehidratare și hepatoprotectoare ^(27, 30, 34).

3.18. Lynxacarioza

Lynxacarioza este o ectoparazitoză cauzată de *Lynxacarus radovskyi* mai ales la pisică. Parazitul se atașează la baza firelor de păr, de unde își procură hrana.

Pisicile parazitare prezintă depresiuni, epilare moderată, blana este pătată, iar pielea poate fi normală sau acoperită cu cruste solzoase sau/și cu dermatită miliară.

Boala nu depinde de blană, rasă sau sex, putând fi întâlnită la toate vârstele, rasele atât la motani, cât și la femele.

Diagnosticul se confirmă prin identificarea parazitului în raclatul cutanat examinat microscopic ⁽³⁴⁾.

Ca tratament se recomandă îmbăieri săptămânale cu Acaricide sau pulverzări cu Piretine, timp de 3-4 săptămâni sau Stronghold.

3.19. Cheiletieloza

Cheiletieloza este o dermatită furfuracee ce afectează câinele, pisica, vulpea, iepurele, nutria și omul ⁽³⁴⁾.

Etiologia. Speciile din genul *Cheyletiella* sunt responsabile de apariția cheiletielozei.

Epizootologia. Deși boala nu este dependentă de vârstă, rasă și sex, cele mai numeroase cazuri au fost întâlnite la animalele tinere, pisicile cu păr lung fiind mai des parazitare. Boala este intens contagioasă și sunt posibile infestații încrucișate între diverse specii de paraziți. Transmiterea se realizează prin contact direct.

Patogeneză, leziuni, simptomatologie

Acarienii trăiesc în stratul descuamat al epidermei.

La câine se observă în mod constant depilații periorbitale, scuame în regiunea dorso-lombară și noduli miliari. Intensitatea pruritului este de la moderat până la puternic. De regulă se constată două forme de manifestare:

- *exfoliantă și*
- *crustoasă.*

În **prima formă** este caracteristică exfolierea, ceea ce conferă un aspect de mătrează în zona dorsală a trunchiului.

În cea de-a **doua formă**, cea crustoasă, se observă cruste alopecice, multiple, circulare atât pe linia dorsală, cât și pe fețele laterale ale trunchiului.

Leziunile cutanate seamănă cu forma crustoasă din seboree.

La **căței** se mai pot observa noduli mici, uscarea tegumentului, cruste mici, cenușii, mătrează „mergătoare” pe spate, dermatită cu exfolieri furfuracee.

La **pisică** se constată seboree uscată pe zona dorsală a corpului, dermatită miliară. La pisică, cheiletieloza este una dintre cauzele dermatitei miliare feline. Animalele parazitare prezintă prurit de intensități diferite.

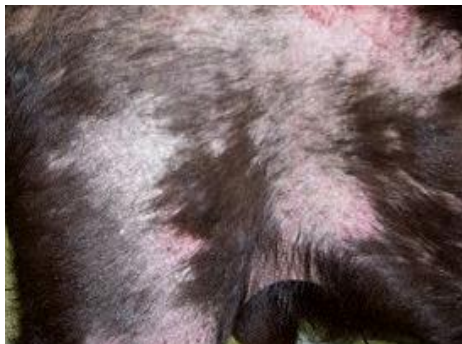

Figura 18. Cheiletieloză câine

Sursa: <http://www.animalmedia.eu/cheyletieloza-caine.htm> ⁽⁵⁹⁾

Diagnosticul. Pentru vizualizarea paraziților, animalele se perie cu o perie aspră, iar debriurile rezultate se examinează cu lupa sau la microscop.

Tratamentul. Pentru evitarea infestării se recomandă folosirea colierelor impregnate cu diazinon. Îmbăierile cu Lindan sau cele cu Alungan au efecte bune atât la câini, cât și la pisici. De asemenea, sunt eficiente îmbăierile sau ștergerea corpului cu Amitraz. Se recomandă ca o dată cu îmbăierea animalelor să se deparaziteze și adăposturile cu aceleași soluții. La pisică s-a mai folosit cu succes și Ivermectinul în injecții, la interval de cinci săptămâni. De asemenea, băile săptămânale, sau aplicațiile locale cu Malathion 0,5% două săptămâni la rând, au avut rezultate bune. Au mai fost utilizate, cu succes, șampoanele cu resmetrin, pulverizările cu Carbamat sau Piretrin, timp de două săptămâni consecutiv ⁽³⁴⁾.

3.20. Trombiculoza

Boala este produsă de larvele a zece specii de acarieni din familia *Trombiculidae*.

Etiogeneza. La câine, larvele produc leziuni vizibile interdigitale și provoacă un prurit generalizat. La pisică, trombiculele produc dermatite papuloase sau chiar pustuloase. În centrul acestor leziuni se pot observa larvele. Pruritul poate fi prezent sau poate lipsi. Sunt afectate: capul, urechile și labele ⁽³⁴⁾.

Atât la animale cât și la om larvele provoacă așa numitul „*eritem autumnal*”.

Tratamentul constă în aplicarea, o singură dată, local, a unor acaricide. În cazurile cu prurit intens se administrează glucocorticoizi.

3.21. Tricofiția (Trichofitoza)

Este o micoză cronică și contagioasă cu localizare externă, întâlnită atât la câine, cât și la pisică ^(30, 34).

Agentul etiologic este *Tricophyton mentagrophytes*.

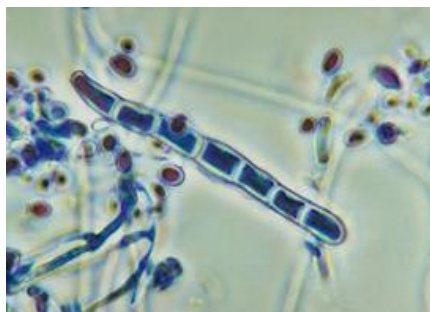

Figura 19. *Tricophyton mentagrophytes*

Sursa: www.yesko.com/stock-medical-veterinary-illustration ⁽⁷⁷⁾

Epizootologia. Focarele de boală apar și evoluează mai grav la animalele tinere, subnutrite, lipsite de igienă. Boala este mai frecventă toamna și iarna și este favorizată și de alte boli în care se produc modificări ale pielii.

Contaminarea se realizează prin contact direct, cât și indirect prin atingerea animalelor de pereți, garduri contaminate, așternut, alte obiecte.

Câinii și pisicile pot fi vectori, vehiculând sporii.

Datele clinice. Debutează prin apariția de noduli miliari cutanați eritemo-crustoși, albicioși care se măresc treptat.

Cu timpul crustele se stratifică, iar firele de păr devin friabile și se rup, generând fenomenul de pseudo-tundere. Leziunile au formă circulară cu diametrul de 1-2 cm și pot fi singulare (placarda tricofitică) sau confluențe.

Localizarea este cu predilecție la cap, periorbital, auricular, submandibular, dar și în alte regiuni ale corpului. Leziunile se pot suprainfecta, căpătând aspect exudativ, devin dureroase și ușor pruriginoase.

Formele cronice, netratate devin hipercheratozice și prezintă crevase și dermatite. În formele simple, starea generală a animalelor nu este afectată, iar pruritul este absent.

Diagnosticul clinic se poate stabili după aspectul leziunilor, însă trebuie confirmat prin examenul de laborator.

Tratamentul se realizează cu antimicotice local și/sau general. Local se aplică derivați imidazolici: Clotrimazol, Ketoconazol, Miconazol sau Povidon iodat sau Clorhexidină. La animalele cu tricofitii extinse, pe lângă tratamentul local se instituie și un tratament general cu Griseofulvină sub monitorizare permanentă ⁽³⁴⁾.

3.22. Favusul (Acharioza)

Este o dermatomicoză sporadică cu evoluție cronic-enzootică, prezentă la cabaline, carnivore, galinacee și la om.

Leziunea de la nivelul pielii are formă discoidală, cu o depresiune centrală – *godeu favic* și este însoțită de eritem, cruste și depilații ⁽²⁷⁾.

Agentul etiologic este reprezentat de specii ale genului *Achorian* (*Trichophyton*).

Epizootologia. Sunt receptivi câinii și pisicile de toate vârstele și toate rasele. Apariția bolii este determinată de condițiile de igienă precară, de unele carențe proteino-minerale, cât și de existența unor microleziuni de la nivelul pielii.

Datele clinice. Leziunile apar inițial pe labe, la baza ughiilor, pe laturile pieptului, la baza urechilor, pe coate, apoi se extind pe cap, gât, fața ventrală a toracelui și pe abdomen.

La îndepărtarea crustelor leziunile sângerează. În regiunea membrelor, la pisică, ulcerul progresează profund până la os.

Datorită distrugerii foliculilor piloși, zonele afectate rămân definitiv fără păr și prezintă cicatrici. Animalele bolnave degajă miros de șoarece. Pruritul este slab sau lipsește ⁽³⁰⁾.

Diagnosticul se stabilește pe baza aspectului clinic al leziunilor, care sunt caracteristice. Confirmarea se face prin examen microscopic.

Tratamentul, ca în oricare altă dermatomicoză, se realizează cu antimicotice, aplicate local și/sau administrat pe cale generală.

Gliseofulvina se administrează oral timp de 6-8 săptămâni. Nu se administrează la animalele gestante.

Local, la pisică se poate utiliza suspensia apoasă de Enilclonazol 0.2% o dată la 4 zile, timp de 2-3 săptămâni.

La câine, general, se utilizează Griseofulvină, Buclosamid sau Ketoconazol ⁽³⁴⁾.

3.23. Microsporia (Microsporoza)

Este o micoză cutanată frecventă la carnișiere, om, cabaline, capră, porc etc.

Agentul etiologic îl reprezintă specii ale genului *Microsporum*:

- *canis (lanosum)*;
- *gypseum*;
- *distortum*;
- *audouini*.

Epizootologia. Boala are un caracter sporadic, însă în canise poate deveni enzootică. Afectează, de regulă, câinii și pisicile de toate vârstele și rasele, având frecvență mai mare la pisicile în vârstă de la 1 la 3 ani ^(8, 27).

Pentru om, pisica reprezintă principala sursă de contaminare.

Patogenia. După invadarea epidermei și a firelor de păr, pe pielea animalului apar placarde. Inițial leziunile apar pe cap, laturile corpului, flancuri și, uneori, pe picioare. La debutul bolii apare depilația, perii se rup, iar la baza lor apare exudatul, care ulterior se transformă în cruste umede. În timp, crustele se usucă, iau aspectul de tărățe, pielea se îngroașă și devine dureroasă la palpare ^(18, 34).

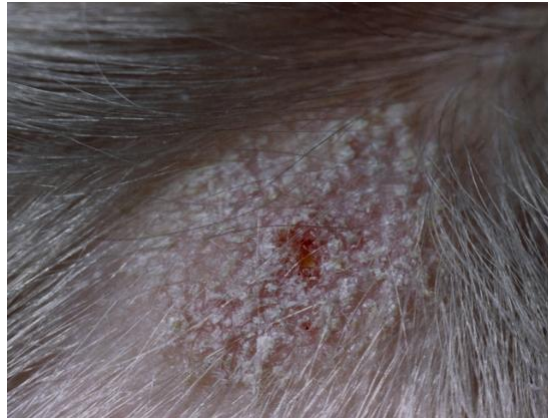


Figura 20. Microsporidie la câine

Sursa: www.yesko.com/stock-medical-veterinary-illustration ⁽⁷⁷⁾

Datele clinice. Poate evolua tipic sau atipic cu deosebire la pisică.

Forma tipică este caracterizată prin apariția de formațiuni nodulare sau placarde bine circumscrise, solitare, cu dimensiuni cuprinse între 0.5-2 cm, localizate cu predilecție la nivelul capului, gâtului, membrilor anterioare și, mai rar, pe corp, labe și coadă. Zonele lezionate sunt pruriginoase, firele de păr se rup și apare fenomenul de pseudotundere. Pe suprafața placardelor se observă scuame de culoare cenușie și de dimensiuni mici (ca tărățele).

Forma atipică se caracterizează prin apariția leziunilor în regiunea supraorbitală sub formă de scuame fine și pe fața exterioară – posterioară a vârfului urechii, unde se constată doar o zonă de pseudotundere.

Diagnosticul se stabilește pe baza leziunilor specifice.

Tratamentul este similar cu cel recomandat în tricofitje și favus ⁽³⁴⁾.

3.24. Malassezioza

Malassezioza ciuperca a pielii și a canalelor auditive externe ale câinelui, produsă de *Malassezia pachydermatis* - ciupercă saprobiontă a pielii și a canalelor auditive externe la câine și mai rar la pisică, evoluând ca otita externă, mai rar ca și dermatita seboreică ⁽³⁴⁾.

Malassezia pachydermatis se întâlnește în conductul auditiv extern și pe pielea animalelor sănătoase, parazitează carnivorele domestice, rareori omul sau alte specii de animale. *Malassezia* se poate multiplica în anumite condiții de căldură, umiditate, sebum în exces, devenind patogenă. Aceste condiții se întâlnesc în otita externă și în cazul tulburărilor de keratinizare de timp îndelungat când poate să apară o dermatită alergică foarte pruriginoasă numită dermatita cu *malassezia* și care răspunde tratamentului antifungic (47, 27).

Îmbolnavirea cu *malassezia* este influențată de:

- calitatea conductului auditiv extern
- umiditatea crescută și macerarea stratului epidermic protector
- hipersecreția de cerumen,
- lungimea și poziția aplecată a conchiei auriculare,
- abundența perilor în conductele auditive înguste și lungi.

Câinele - este cel mai receptiv și în cadrul speciei există o sensibilitate diferită în funcție de rasă: Terrieri; Baset; Shar- Pei; Labrador; Ciobănesc German; Boxer; Pechinez; Lhasa Apso; Setter Englez (30).

Vârsta este un alt factor care influențează apariția *malasseziozei*, receptivitate fiind animalele de până la un an. Alți factori care influențează apariția *malasseziozei* sunt leziuni ale pielii din conductul auditiv extern și ale pielii în general dezvoltarea populației de stafilococi și streptococi de pe piele, hipersensibilitatea animalelor, diverse maladii în special sistemice, imunitatea scăzută a organismului, tratamente de lungă durată cu corticoizi și antibiotice.

Simptome - *otita externă* se manifestă prin: depozit de cerumen abundent, de culoare galbuie-brună, de consistență păstoasă sau purulentă; pruritul exagerat, iar la palpație se manifestă reflexul de prurit sau durere. Pe fața internă a conchiei auriculare se observă edem, cruste, eritem, complicându-se în evoluția gravă cu otita medie în care simptomele descrise sunt mai grave .

Dermatita seboreică se manifestă la buze, pleoape, regiunea inghinală, axilară; evoluează cronic cu hiperproducție de sebum, alopecie difuză, prurit, papule, care se transformă în vezicule și formează cruste fine, hiperplazie și hiperpigmentație.

Malassezioza se dezvoltă în asociere cu populațiile de stafilococi de pe pielea câinelui având nișe comune cu aceștia: în jurul anusului, al buzelor, nas, spații interdigitale, urechi. *Malassezia* provoacă reacții de hipersensibilitate manifestate

prin prurit violent, hipersensibilitate demonstrată experimental prin administrarea de extract de *Malassezia pachydermatis* într-un procent de până la 100%, intensitatea manifestărilor alergice fiind mai mare la câini cu dermatită atopică, la care se face un tratament general, organismul nefiind capabil să răspundă la un tratament topic antifungic.

Diagnostic. Clinic se stabilește pe baza otitei externe cu hipersecreție de cerumen, alopecie difuza, prurit, seboree, hiperpigmentație, dermatită.

- microscopic – prin izolarea ciupercilor din raclatele executate de pe piele care se examinează la microscop între lama și lamelă ⁽³⁰⁾.

Tratament. Dermatita seboreică - terapie antifungică și controlul infecției asociate stafilococice, conduită keratomodulatoare.

Terapia antifungică este reprezentată de enilconazol sub forma de băi săptămânale de doua ori pe săptămână; în cazuri rebele se administrează ketoconazol per os timp de două săptămâni 10 mg /kg/zi.

- otita externă - se fac instilații în conductul auditiv extern de soluții cerumenolitice (perhidrol și apă călduță) după care se aplică medicația antifungică de 1-3 ori/zi până la vindecare cu nistatin, clotrimazol, ketoconazol, miconazol, econazol, antibiotice sau se pot folosi cu succes produse medicamentoase ce cuprind asociații medicamentoase - Surolan, Otibiotic, Dexoryl ^(1, 4, 27, 34, 53, 54).

Profilaxie: Igienizarea mediului ambiant, combaterea umezelii, evitarea tratamentelor prelungite cu antibiotice și cu imunosupresoare, terapii abuzive sau greșite.

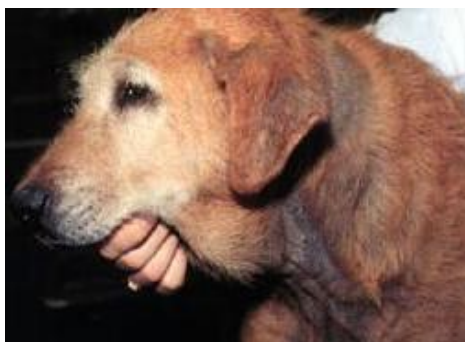

Figura 21. Câine cu malassezioză

Sursa: <http://www.animalmedia.eu/malassezioza-caine.htm> ⁽⁶²⁾

Diagnosticul se stabilește în urma examenului microscopic.

Tratamentul local se realizează cu Miconazol, Tiabendazol, Clorhexidină, iar oral se administrează Ketoconazol ⁽³⁰⁾.

Bibliografie

1. **BAGGOT, J.D. (1997).** Principles of Drug Disposition in Domestic Animals, W.B. Saunders, U.K.
2. **BAMBA, F.L., WEPIERRE, J. (1993).** Role of the appendageal pathway in the percutaneous absorption of pyridostigmine bromide in various vehicles. *European Journal of Drug Metabolism and Pharmacokinetics* 18, 339-348.
3. **BENFELDT, E., SERUP, J., MENNE, T. (1999).** Effect of barrier perturbation on cutaneous salicylic acid penetration in human skin: *in vivo* pharmacokinetics using microdialysis and non-invasive quantification of barrier function. *British Journal of Dermatology* 140, 739-748.
4. **BRANDER, G.C., PUGH, M.D., BYWATER, R.J., JENKINS, W.L. (1991).** Veterinary Applied Pharmacology and Therapeutics, 5th Ed., Bailliere Tindal, London.
5. **BUNGE, A.L., GUY, R.H., HADGRAF, J., (1999).** The determination of a diffusional pathlength through the stratum corneum. *International Journal of Pharmacy* 188, 121-124.
6. **CHEN, D., MAA, Y.F., HAYNES, J.R. (2002).** Needle-free epidermal powder immunization. *Expert Review of Vaccines* 1, 265-276.
7. **CLARYS, P., ALEWAETERS, K., JADOUL, A., BAREL, A., MANADAS, R.O., PREAT, V. (1998).** *In vitro* percutaneous penetration through hairless rat skin: influence of temperature, vehicle and penetration enhancers. *European Journal of Dermatology* 100, 635-640.
8. **COSOROABĂ, I. (2000).** *Parazitologie veterinară* Acarioze, entomoze. Ed. Mirton Timișoara.
9. **CRISTINA, R.T. (2007).** Introducere în farmacologia și terapeutica veterinară. Ed. Solness, Timișoara.
10. **CRISTINA, R.T. (2007).** *Biotehnologii farmaceutice și Industrializarea medicamentului de uz veterinar*, Impact Media Timișoara.
11. **CROSS, S.E., PUGH, W.J., HADGRAFT, J., ROBERTS, M.S., (2001).** Probing the effect of vehicles on topical delivery: understanding the basic relationship between solvent and solute penetration using silicone membranes. *Pharmaceutical Research* 18, 999-1005.
12. **CROSS, S.E., ROBERTS, M.S. (1995).** Importance of dermal blood supply and epidermis on the transdermal iontophoretic delivery of monovalent cations. *Journal of Pharmaceutical Sciences* 84, 584-592.
13. **GROND, S., RADBRUCH, L., LEHMANN, K. A. (2000).** Clinical pharmacokinetics of transdermal opioids: focus on transdermal fentanyl. *Clinical Pharmacokinetics* 38, 59-89.
14. **HIRVONEN, J., RAJALA, R., VIHERVAARA, P., LAINE, E., PARONEN, P., URTTI, A. (1994).** Mechanism and reversibility of penetration enhancers in the skin – a DSC study. *European Journal of Pharmacy and Biopharmaceutics* 40, 81-85.
15. **HUEBER, F., SCHAEFER, H., WEPIERRE, J. (1994).** Role of transepidermal and transfollicular routes in percutaneous absorption of steroids: *in vivo* studies on human skin. *Skin Pharmacology* 7, 237-244.
16. **INAMORI, T., GHANEM, A.H., HIGUCHI, W.I., SRINIVASAN, V. (1994).** Macromolecule transport in and effective pore size of ethanol pretreated human epidermal membrane. *International Journal of Pharmaceutics* 105, 113-123.
17. **KARANDE, P., A., MITRAGOTRI, S. (2004).** Discovery of transdermal penetration enhancers by high-throughput screening. *Nature Biotechnology* 22, 192-197.
18. **KIRK, R.W., BONAGURA, J.D. (1984).** Current Veterinary Therapy. Small Animal Practice, Ed. W.B. Saunders Comp. Phi.
19. **LONGHIN, S., POPESCU, C. (1972).** Fotodermatoze, Ed. Academiei
20. **LONGHIN, S.C., DUMITRESCU, A. (1970).** Medicația afecțiunilor dermatologice, Ed. Medicală, București.
21. **MAGNUSSON, B.M., WALTERS, K.A., ROBERST, M.S. (2001).** Veterinary drug delivery: potențial for skin penetration enhancement. *Advanced Drug Delivery Reviews* 50, 205-227.

22. **MENON, G.K., ELIAS, P.M. (1997).** Morphologic basis for a pore pathway in mammalian stratum corneum. *Skin Pharmacology* ,10, 235-246.
23. **MERKLE, H.P. (1987).** Release Kinetics of Polymeric Laminates for Transdermal Delivery in Controlled drug Delivery, Ed. by B.W. Müller Wissenschaftliche Verlagsgesellschaft mbH Stuttgart, 259-273.
24. **MILLS, P.C., MAGNUSON, B.M., CROSS, S.E. (2004).** Investigation of *in vitro* transdermal absorption of fentanyl from patches placed on skin samples obtained from various anatomic regions of dogs. *American Journal of Veterinary Research* 65, 1697-1700.
25. **MILLS, P.C., MAGNUSON, B.M., CROSS, S.E. (2005).** Penetration of a topically applied non-steroidal anti-inflammatory drug into local tissues and synovial fluid of dogs. *American Journal of Veterinary Research* 66, 1128-1132.
26. **MILLS, P.C., CROSS, S.E. (2006).** Transdermal drug delivery: Basic principles for the veterinarian. *Veterinary Journal*. 172: 218-233.
27. **MIRCEAN, V., COZMA, V. (2007).** Ghid practic de dermatologie canină. Ed. Risoprint Cluj-Napoca.
28. **MITREA, I.L., SOLCAN GH. (2006).** *Dermatologia animalelor de fermă*, Ed. Medical Veterinară, București.
29. **MONTAGNA, W. (1971).** Cutaneous comparative biology. *Arch. Dermatology* 104: 577-591.
30. **MORARIU, S. (2007).** Dermatologie veterinară, Ed. Art Press Timișoara.
31. **NUTTING, W.B., et al. (1976).** Hair follicle mites (*Demodex* spp) of medical and veterinary concerns. *Cornell Veterinary* 66: 214,
32. **PITMAN, I.H., ROSTAS, S.J., (1981)** - Topical drug delivery to cattle and sheep. *Journal of Pharmaceutical Sciences* 70, 1181-1194.
33. **PITTERMANN, W., GASSENMEIER, TH., NIEVELER, S., FÖRSTER, TH., KIETZMANN M. (2000).** Experimentally induced epidermal barrier perturbation: Measurement of trans epidermal water loss (TEWL) using the isolated perfused bovine udder Skin (BUS) model. *IFSCC-Magazine*, Vol. 3/1, 29-32
34. **POP, P, CRISTINA, R.T. (1995).** Dermatologie medicală veterinară, Ed. Mirton Timișoara.
35. **POPOVICI, ADRIANA (1980).** Unguente farmaceutice, ed. II, Ed. Medicală, București.
36. **POTTS, R.O., GUY, R.H. (1992).** Predicting skin permeability. *Pharmaceutical Research* 9, 663-669.
37. **QIAO, G.L., CHANG, S.K., RIVIERE, J.E. (1993).** Effects of anatomical site and occlusion on the percutaneous absorption and residue pattern of 2,6 -(ring-14C) parathion *in vivo* in pigs. *Toxicology and Applied Pharmacology* 122, 131-138.
38. **ROBERTS, M.S. CROSS, S.E., PELLET, M.A. (2002).** Skin transport. In: Walters, K.A. (Ed.), *Dermatological and Transdermal Formulations*. Marcel Dekker, New York. p. 89-196.
39. **ROBERTS, M.S., ANDERSON, R.A., SWARBRICK, J., MOORE, D.E. (1978).** The percutaneous absorption of phenolic compounds: the mechanism of diffusion across the stratum corneum. *Journal of Pharmacy and Pharmacology* 30, 486-490.
40. **ROLLAND, A., WAGNER, N., CHATELUS, A., SHROOT, B., SCHAEFER, H. (1993).** Site-specific drug delivery to pilosebaceous structures using polymeric microspheres. *Pharmaceutical Research*. 10, 1738-1744.
41. **ROSADO, C., CROSS,S.E., PUGH, W.J., ROBERTS, M.S., HADGRAF, J. (2003).** Effect of vehicle pretreatment on the flux, retention, and diffusion of topically applied penetrants *in vivo*. *Pharmaceutical Research* 20, 1502-1507.
42. **ROUGIER, A., LOTTE, C., MAIBACH, H.I. (1987).** *In vivo* percutaneous penetration of some organic compounds related to anatomic site in humans: predicative assessment by the stripping method. *Journal of Pharmaceutical Sciences* 76, 451-454.
43. **SCOTT D.W., MILLER W.H. GRIFFIN C.E. (1995).** - Muller and Kirk's small Animal Dermatology 5th Edition. W.B. Saunders Company Philadelphia.
44. **SCOTT, D.W. (1988).** Parasitic Diseases. In: Large Animal Dermatology. 1st ed., W.B. Saunders, Philadelphia, PA, pp. 225-226.

45. **SCOTT, MILLER, GRIFFIN. (1995).** Parasitic Skin Diseases. In: Small Animal Dermatology, 5th ed., W.B. Saunders, Philadelphia, PA, pp. 395-398.
46. **STRICKLAND J.H. CALHOUN, M.L. (1963).** The integumentary system of the cat. *American Journal of Veterinary Research* 24, 1018-1029.
47. **SUCIU, GH. (1990).** Forme farmaceutice de uz veterinar, Ed. Dacia Cluj-Napoca.
48. **ȘUTEU, I., COZMA, V. (2004).** Practicum parazitologic veterinar, Ed. Risoprint.Cluj Napoca.
49. **TALUKDAR,A.H., CALHOUN. M.L., STINSON, A.W. (1972).** Microscopic anatomy of the skin of the horse. *American Journal of Veterinary Research* 33, 2365-2390.
50. **WEB, A.J., CALHOUN, M.L. (1954).** The microscopic anatomy of Mongrel Dogs. *Am. J. vet. Res.* 15: 234-259
51. **YARDLEY, H.J., SUMMERLY, R. (1981).** Lipid composition and metabolism in normal and diseased epidermis. *Pharmacological Therapeutics.* 13, 357-383.
52. **ZIERENBERG, B. (1987).** Development and Biopharmaceutical Aspects of transdermal Systems in Controlled drug Delivery, Ed. by B.W. Müller Wissenschaftliche Verlagsgesellschaft mbH Stuttgart, 250-258.
53. *** Catalog Intervet Animal Health (1997).
54. *** Farmacopeea Română 1993, Ed. X. Ed. Medicală București.
55. *** Veterinary Pharmaceuticals and Biologicals, 8th Ed. 1993/1994.

Web sites

56. <http://www.pubmed.com>
57. http://www.talkeczema.com/webdocs/features/feature_aromatherapy_stress_management.htm
58. <http://www.animalmedia.eu/alopecia.htm>
59. <http://www.animalmedia.eu/cheyletielozza-caine.htm>
60. <http://www.animalmedia.eu/demodecia-râia-caine.htm>
61. <http://www.animalmedia.eu/hipercheratoza.html>
62. <http://www.animalmedia.eu/malassezioza-caine.htm>
63. www.blackwell-synergy.com
64. http://www.dermisil.com/products/how_fast/scabies.asp?
65. www.fao.org/aims/ag_intro.htm
66. www.icb.usp.br/~marcelcp/demodex.htm
67. <http://images.encarta.msn.com/xrefmedia/aencmed/targets/illus/ilt/T012339A.gif>
68. http://www.infovisual.info/03/img_en/036%20Cross%20section%20of%20skin.jpg
69. www.ingentaconnect.com/content/bsc/vderm/
70. www.medicineword.com
71. <http://www.provet.co.uk/health/diseases/cheyletiella.htm>
72. www.Nature.drugdiscovery.htm
73. <http://www.petplace.com/dogs/seasonal-allergies-and-your-pet/page1.aspx>
74. <http://www.petplace.com/dogs/sarcoptic-mange-in-dogs/page1.aspx#>
75. http://www.yourpetsbestfriend.com/your_pets_best_friend/2009/04/dog-with-a-skin-problem-do-a-skin-scraping-cytology-exam.html
76. http://www.hillspet.com/media/images/Atlas/en/cheyletiella_en.JPG
77. www.yesko.com/stock-medical-veterinary-illust...
78. <http://www.animale.ro/forum/showthread.php?t=37490&page=3>
79. <http://images.google.ro/imgres?imgurl=http://mefanet.upol.cz/res/anot-visceralni-leishmanioza-jako-pricina>